UNIVERSIDADE FEDERAL DO ESPÍRITO SANTO
CENTRO DE CIÊNCIAS AGRÁRIAS E ENGENHARIAS
DEPARTAMENTO DE ZOOTECNIA

THAYANE TOLEDO LIMA

# EFEITO DA ODONTOPLASTIA NA EFICIÊNCIA DA MASTIGAÇÃO DE ALIMENTOS: ESTUDO COM BASE NA AVALIAÇÃO DE PARTÍCULAS FECAIS DE EQUINOS DO SUL DO ESPÍRITO SANTO

ALEGRE
ESPÍRITO SANTO
2025

THAYANE TOLEDO LIMA

# EFEITO DA ODONTOPLASTIA NA EFICIÊNCIA DA MASTIGAÇÃO DE ALIMENTOS: ESTUDO COM BASE NA AVALIAÇÃO DE PARTÍCULAS FECAIS DE EQUINOS DO SUL DO ESPÍRITO SANTO

Trabalho de conclusão de curso apresentado ao Departamento de Zootecnia do Centro de Ciências Agrárias e Engenharias da Universidade Federal do Espírito Santo, como requisito parcial para obtenção do título de Bacharel em Zootecnia.
Orientador: Prof. Dr. Marco Túlio Costa Almeida

ALEGRE
ESPÍRITO SANTO
2025

THAYANE TOLEDO LIMA

# EFEITO DA ODONTOPLASTIA NA EFICIÊNCIA DA MASTIGAÇÃO DE ALIMENTOS: ESTUDO COM BASE NA AVALIAÇÃO DE PARTÍCULAS FECAIS DE EQUINOS DO SUL DO ESPÍRITO SANTO

Trabalho de conclusão de curso apresentado ao Departamento de Zootecnia da Universidade Federal do Espírito Santo, como requisito parcial para obtenção do título de Bacharel em Zootecnia.

Aprovado em 18 de agosto de 2025.

COMISSÃO EXAMINADORA

Documento assinado digitalmente
MARCO TULIO COSTA ALMEIDA
Data: 24/08/2025 19:46:26-0300
Verifique em https://validar.iti.gov.br

**Prof. Dr. Marco Túlio Costa Almeida**
**Orientador**

Documento assinado digitalmente
MARIA APARECIDA DA SILVA
Data: 26/08/2025 10:20:12-0300
Verifique em https://validar.iti.gov.br

**Profa. Dra. Maria Aparecida da Silva**
**Universidade Federal do Espírito Santo**

**Dr. Helder José Ribeiro Marino**
**Médico Veterinário**

Dedico este trabalho principalmente a Deus, pela força, proteção e fé que me mantiveram firme no meu propósito.

À minha avó, que me criou e me amou como pai e mãe, meu exemplo de mulher, coragem e dedicação.

À minha filha, minha maior motivação para vencer, mesmo diante das dificuldades.

À minha família, pelo apoio e incentivo. Aos meus professores, por todo conhecimento e aprendizado, e aos amigos que compartilharam essa jornada, desfrutando dos mesmos sonhos, desafios e conquistas.

"Se não puder voar, corra. Se não puder correr, ande. Se não puder andar, rasteje, mas continue em frente de qualquer jeito".

Martin Luther King

# AGRADECIMENTOS

Agradeço primeiramente à Deus por me dar a oportunidade de entrar em uma universidade federal e pela saúde para poder concluir o curso.

À minha avó, Thereza Lima, que para mim sempre foi muito mais que isso, foi mãe, amiga, exemplo e porto seguro. Obrigada por cada ensinamento, por acreditar em mim mesmo quando eu duvidava, por ser minha fã número um em tudo o que eu faço. Se, no show da minha vida, eu ouvir apenas o som dos seus aplausos, já me sentirei realizada.

À minha filha, que chegou durante a minha graduação e, quando muitos acreditam que seria um motivo para eu desistir, tornou se minha maior motivação. Você transformou cada obstáculo em força para lutar e dar mais um passo rumo ao nosso futuro. Este trabalho também é seu, pois tudo o que faço é movido pelo amor infinito que sinto por você.

Às minhas tias, Cátia Rocha e Elizabeth Lima, que foram luz em dias escuros, sempre me apoiando para que eu pudesse chegar até aqui.

Aos amigos que a universidade me presenteou, Clauber Furtado, Camila Lima, Mariana Loureiro, Samara Lorrayne e Yuri Polastreli. Obrigada por dividirem comigo sonhos, alegrias e desafios. Vocês tornaram essa jornada mais leve.

Ao meu orientador, Marco Tulio Almeida, por abraçar a minha ideia e me dar oportunidade de realizar um estudo em uma área que aprecio. Obrigada por todo conhecimento compartilhado e por contribuir para a carreira profissional.

E, por fim, agradeço a todos os professores que, de alguma forma, colaboraram na minha formação.

# RESUMO

O Brasil possui um rebanho de aproximadamente 5,8 milhões de equinos, sendo o país com o maior contingente da América Latina e desempenhando papel relevante no agronegócio nacional. Esses animais são classificados como hipsodontes, pois seus dentes apresentam crescimento contínuo a partir dos alvéolos, compensado pelo desgaste progressivo durante o pastejo. Em condições naturais, o comportamento alimentar é caracterizado por longos períodos de pastejo intercalados com curtas pausas para interações sociais e descanso. No entanto, a intensa utilização desses animais para esporte e lazer, associada à migração para centros urbanos, levou ao aumento dos regimes de estabulação. Essa mudança alterou o padrão natural de alimentação e comportamento, reduzindo o desgaste dentário e favorecendo o surgimento de deformidades dentárias e distúrbios digestivos. Diante desse contexto, o presente trabalho teve como objetivo avaliar os efeitos da odontoplastia sobre a mastigação e aproveitamento da dieta de equinos no sul do Espírito Santo. Foram analisados 14 equinos, com idades de 2 a 7 anos, mantidos sob diferentes dietas, localidades e manejos. Os procedimentos realizados incluíram extração de dentes de lobo, correções de esmalte dentário, nivelamento de pontas excessivas de esmalte dentário, ondas e ganchos. Coletas fecais foram realizadas antes do procedimento odontológico e 15 dias após sua execução. As amostras foram mantidas sob refrigeração ou congelamento até o momento da pré-secagem, seguida de peneiramento em malhas de 4 mm, 2 mm e 1 mm para avaliação granulométrica. Os resultados indicaram aumento significativo na proporção de partículas > 4 mm após a odontoplastia, especialmente em casos de maior severidade, como aqueles que envolveram extração de dentes de lobo. Após a exclusão de outliers, observou-se redução significativa apenas na fração de 1–2 mm ($P = 0,0467$). Conclui-se que a odontoplastia exerce influência sobre a fragmentação das partículas fecais, porém não promoveu redução significativa das partículas maiores que 4mm no período de 15 dias, o que pode estar relacionado a um curto tempo de avaliação e à necessidade de readaptação mastigatória. Para estudos futuros, recomenda-se associar a análise física à análise química das fezes, além do monitoramento do escore de condição

corporal (ECC) a fim de compreender de forma mais abrangente os efeitos da odontoplastia sobre a digestibilidade e o aproveitamento alimentar em alimentos.

Palavras-chave: Correção dentária. Fibras. Mastigação.Peneiramento. Partículas fecais.

# SUMÁRIO

LISTA DE TABELAS ..... IX
LISTA DE FIGURAS ..... X
LISTA DE ABREVIAÇÕES E SIGLAS ..... XII
1. INTRODUÇÃO ..... 1
2. REFERENCIAL TEÓRICO ..... 3
2.1 HISTÓRIA E IMPORTÂNCIA DOS EQUINOS NA SOCIEDADE ..... 3
2.2 ANATOMIA DENTÁRIA ..... 3
2.2.1 Classificação dentária dos equinos ..... 3
2.2.2 Fórmula dentária ..... 4
2.2.3 Componentes dentários ..... 5
2.3 CLASSIFICAÇÃO DIGESTIVA DOS EQUINOS ..... 7
2.4 COMPORTAMENTO ALIMENTAR DOS EQUINOS ..... 8
2.5 PROCESSO DIGESTIVO ..... 8
2.5.1 Apreensão ..... 8
2.5.2 Mastigação ..... 8
2.5.3 Papel da salivação ..... 9
2.5.4 Deglutição ..... 10
2.5.5 Estômago dos equinos ..... 11
2.5.6 Intestino delgado ..... 11
2.5.7 Intestino grosso ..... 12
2.6 PRINCIPAIS ODONTOPATIAS EQUINAS ..... 13
2.6.1 Dente de lobo ..... 14
2.6.2 Cáries ..... 15
2.6.3 Pontas excessivas de esmalte dentário (PEED) ..... 16
2.6.4 Ganchos e Rampas ..... 18
2.6.5 Degrau ..... 19
2.6.6 Ondas ..... 19
2.6.7 Doença periodontal ..... 20

2.6.8 Anormalidades dos dentes incisivos ..... 22
2.7 PROCEDIMENTO ODONTOPLÁSTICO ..... 24
2.8 DIGESTIBILIDADE EM EQUINOS ..... 26
2.8.1 Análise do tamanho de partículas fecais ..... 27
3. MATERIAL E MÉTODOS ..... 28
3.1 AVALIAÇÃO PRÉ ODONTOPLASTIA ..... 29
3.2 PROCEDIMENTO ODONTOLÓGICO ..... 30
3.3 COLETAS DE AMOSTRAS DE FEZES ..... 31
3.4 ANÁLISE DO TAMANHO DE PARTÍCULAS FECAIS ..... 32
3.6 ANÁLISE ESTATÍSTICA ..... 34
4. RESULTADOS ..... 35
5. DISCUSSÃO ..... 39
6. CONCLUSÃO ..... 42
7. REFERÊNCIAS ..... 43

# LISTA DE TABELAS

Tabela 1. Identificações dos equinos que participaram da realização do experimento em municípios do sul do Espírito Santo e alimentos consumidos por eles. .....28
Tabela 2. Médias da porcentagem das frações granulométricas das fezes de equinos antes e após a odontoplastia. .....38

# LISTA DE FIGURAS

Figura 1. Anatomia dentária de um ganharão. .....4
Figura 2 Dente incisivo do equino.....5
Figura 3 Dente de um equino mais jovem (A), com infundíbulo visível, em comparação com o dente de um equino mais velho (B), com a presença apenas da estrela dentária. 7
Figura 4. Ciclo mastigatório de um equino. .....9
Figura 5. Presença de dentes de lobo em ambos os lados da arcada maxilar.....14
Figura 6. Grau elevado da cárie infundibular em um equino. .....16
Figura 7. Grau elevado da cárie periférica em um equino. .....16
Figura 8. Presença de pontas excessivas de esmalte dentário na cavidade bucal de um equino. .....17
Figura 9. Ulcerações causadas por pontos excessivas de esmalte dentário na mucosa bucal de um equino. .....17
Figura 10. Gancho dentário localizado no primeiro pré-molar superior esquerdo na cavidade bucal de um equino. .....18
Figura 11. Presença de ondulações dentárias no primeiro, segundo e terceiro molar do maxilar esquerdo na cavidade bucal de um equino. .....20
Figura 12. Identificação do acúmulo de partículas alimentares e diagnóstico de doença periodontal no primeiro e segundo pré-molar decíduos em um equino jovem. .....21
Figura 13. Diagnóstico de overjet em um equino. .....22
Figura 14. Diagnóstico de overbite em um equino. .....23
Figura 15. Presença de incisivos em diagonal em um equino .....24
Figura 16. Frequência de alterações dentárias dos equinos avaliados no experimento.30
Figura 17. Alterações dentárias encontradas em equinos durante a avaliação clínica antes da odontoplastia. Presença de ganchos no segundo pré-molar e existência de sinal de extração de dente de lobo no animal Dançarina. .....30
Figura 18. Procedimento odontológico realizado nos equinos (a) Black; (b) Granito; (c) Zuma; (d) medicamento utilizado nos animais para sedação química. .....31

Figura 19. Dente de lobo extraído do equino Dançarina. .....31
Figura 20. Acondicionamento das amostras fecal de equinos logo após coleta. .....32
Figura 21. Conjunto de peneiras utilizadas na análise de partícula fecais de equinos antes e após odontoplastia. .....33
Figura 22. Processo de peneiramento da amostra fecal de equinos antes e após odontoplastia. .....33
Figura 23. Médias das frações granulométricas das fezes de equinos antes e depois do procedimento odontoplástico. .....35
Figura 24. Granulometria das fezes dos equinos antes e depois (15 dias) da odontoplastia. Cada gráfico representa um animal, comparando as proporções das partículas nas faixas granulométricas (% < 1 mm, % entre 1 e 2 mm, % entre 2 e 4 mm e % > 4 mm) nos momentos pré e pós-procedimento. .....36
Figura 25. Boxplot das diferenças (antes e depois) nas frações granulométricas. .....37
Figura 26. D0 e D15 após odontoplastia no animal Granito. .....38

# LISTA DE ABREVIAÇÕES E SIGLAS

| | |
|---|---|
| I | incisivo |
| C | canino |
| PM | pré-molar |
| M | molar |
| AGVs | ácidos graxos voláteis |
| PEED | ponta excessiva de esmalte dentário |
| CNE | carboidrato não-estrutural |
| CNF | carboidrato não fibroso |
| QM | quarto de milha |
| MM | mangalarga machador |
| HOR | altura de cristas oclusais |
| MS | matéria seca |
| MO | matéria orgânica |
| PB | proteína bruta |
| FDN | fibra em detergente neutro |
| FDA | fibra em detergente ácido |
| Nfe | extrato não-nitrogenado |
| ECC | escore de condição corporal |

# 1 INTRODUÇÃO

O cavalo doméstico (*Equus ferus caballus*) foi uma das espécies a serem domesticadas mais tardiamente, entre 4.000 e 3.500 a.C. Desde então, passou a desempenhar diversas funções na sociedade humana, sendo amplamente utilizado no transporte, na agricultura, no esporte e no lazer (RIBEIRO *et al.*, 2023). De acordo com dados do IBGE (2023), o Brasil possui rebanho de aproximadamente 5,8 milhões de equinos, evidenciando a expressiva presença desses animais no cenário nacional.

Contudo, a intensificação do uso desses animais, principalmente em atividades esportivas e de lazer, impulsionou a migração destes para áreas urbanas e sua consequente adaptação a regimes de estabulagem. Essa nova realidade promoveu alterações significativas no manejo alimentar dos animais, com a introdução de dietas mais concentradas, redução do tempo destinado à ingestão de forragens, e em alguns casos, a exclusão do pastejo natural. Tais alterações impactam diretamente a saúde bucal, favorecendo o desenvolvimento de problemas como a má oclusão dentária, que compromete a eficiência da mastigação e, por consequência, prejudica a digestão e o bem-estar dos animais. Além disso, aumentam-se os riscos de afecções odontológicas e outras patologias associadas (MARTINS, PIMENTEL, BOLIGON, 2021).

Nesse contexto, a adoção de cuidados odontológicos torna-se fundamental para minimizar os impactos negativos provocados pelas mudanças no manejo alimentar e no ambiente de criação. O principal procedimento empregado é a odontoplastia, que consiste no desgaste controlado da coroa de molares e incisivos, com o objetivo de restabelecer o equilíbrio da oclusão mandibular (MORAES FILHO *et al.*, 2019). Trata-se de um procedimento importante, pois melhora a mastigação, aumenta a digestibilidade dos nutrientes e contribui para a manutenção do peso corporal adequado, desde que realizado por um profissional qualificado (STRAIOTO, SILVA, RIBEIRO, 2018). Apesar da relevância do procedimento, Alves (2004) destaca que menos de 1% do rebanho de equídeos no Brasil recebe cuidados odontológicos.

Apesar da importância da odontoplastia, há escassez de estudos que correlacionem esse procedimento com parâmetros objetivos como o tamanho das partículas fecais e digestibilidade de nutrientes em equinos. Além disso, também existe

divergências entre os estudos previamente realizados, uma vez que alguns autores apontam efeitos positivos do tratamento, enquanto outros não observam alterações significativas (GOBBI *et al.*, 2024). Esse cenário evidencia uma lacuna científica e compromete a adoção de condutas fundamentadas em evidências, especialmente no que diz respeito à eficácia da odontoplastia sobre parâmetros objetivos da saúde digestiva.

O presente trabalho teve como objetivo avaliar os efeitos da odontoplastia sobre a mastigação de equinos do sul do Espírito Santo, por meio da análise do tamanho das partículas fecais.

# 2 REFERENCIAL TEÓRICO

## 2.1 História e importância dos equinos na sociedade

Os ancestrais do cavalo existem na terra há cerca de 55 milhões de anos, embora sua forma atual, o *Equus ferus caballus*, tenha se consolidado ao longo do processo evolutivo. Antes da domesticação, ocorrida por volta de 4.000 a.C., os cavalos eram caçados pelo ser humano e utilizados como fonte de alimento. A partir da domesticação, passaram a exercer papel significativo nas atividades humanas, inicialmente como animais de tração e transporte, e posteriormente como símbolo cultural e elemento estratégico em guerras (NASCIMENTO; NARDI JUNIOR, 2021).

Segundo Nascimento e Nardi Junior (2021), a domesticação dos equinos teve grande importância histórica, pois possibilitou sua utilização na agricultura, no transporte de cargas e pessoas, e como peça-chave em guerras e conquistas de territórios. Com o avanço do desenvolvimento tecnológico, os cavalos foram, em grande parte, substituídos por máquinas em tarefas produtivas, passando a ser direcionados, principalmente, para atividades esportivas, terapêuticas e recreativas.

O Brasil é o país da América Latina que detém o maior rebanho de equinos, desempenhando papel expressivo no agronegócio nacional. A equideocultura movimenta cerca de 7,3 bilhões de reais apenas com a produção de cavalos e gera aproximadamente 3,2 milhões de empregos diretos e indiretos. Além disso, impulsiona o mercado de insumos e serviços especializados, como medicamentos, rações, selas, acessórios e ferrageamento (NASCIMENTO; NARDI JUNIOR, 2021).

## 2.2 Anatomia dentária

### 2.2.1 Classificação dentária dos equinos

A dentição do cavalo moderno (*Equus ferus caballus*) é classificada como heterodonte, ou seja, composta por dentes de diferentes formas e funções, sendo eles: incisivos (I), caninos (C), de lobo, pré-molares (PM) e molares (M) (KLUGH, 2010).

Também é considerada hipsodonte, uma vez que seus dentes crescem continuamente a partir dos alvéolos, compensado pelo desgaste natural ao longo da vida do animal (SILVA, 2009).

Além disso, os equinos são ansiognatas, pois apresentam a mandíbula mais estreita que a maxila, característica que influencia na dinâmica mastigatória. Por fim, são classificados como difiodontes, uma vez que nascem com dentes decíduos (dentes de leite), que com o passar do tempo, são gradualmente substituídos pelos dentes permanentes (SILVA, 2009).

Os primeiros dentes dos equinos, denominados provisórios ou decíduos, totalizam 24, sendo 12 incisivos e 12 pré-molares. A substituição por dentes permanentes tem início, em média, dois anos de idade, começando pelos incisivos e, posteriormente, pelos pré-molares. Esse processo se completa, em geral, até os quatro anos de idade (BAKER; EASLEY, 2005).

### 2.2.2 Fórmula dentária

A fórmula dentária de um equino adulto é 2 $\left(\frac{3}{3}I, \frac{1}{1}, ou \frac{0}{0}C \frac{3}{3} ou \frac{4}{4}PM, \frac{3}{3}M\right)$, sendo incisivos (I), caninos (C), Pré-molares (PM) e molares (M) (ADRADOS, 2005). Totaliza-se de 36 a 44 dentes, essa variação depende da presença ou ausência dos dentes de lobo, também chamado de primeiro pré-molar, e dos caninos (PENCE, 2002).

A presença dos caninos é mais frequente em machos, castrados ou não, sendo rara em fêmeas (ADRADOS, 2005). Entre os caninos e os pré-molares existe um espaço desprovido de dentes, denominado diastema, ou barra, o qual é mais evidente nas fêmeas devido à ausência habitual dos caninos (SILVA *et al*. 2003).

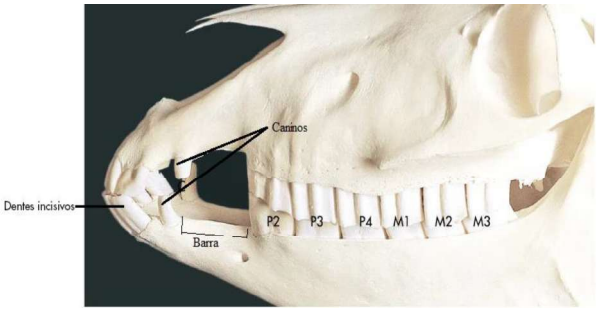


Figura 1. Anatomia dentária de um ganharão.
Fonte: Adaptado de König e Liebich (2021).

### 2.2.3 Componentes dentários

Cada dente é dividido em três partes principais: a coroa clínica, que corresponde à parte funcional visível acima da gengiva; a coroa de reserva, situada abaixo da gengiva e revestida pelo alvéolo dentário; e a raiz, localizada na porção mais profunda do dente, responsável pela fixação junto ao osso alveolar (KOSTOLOWICZ, 2021).

Os principais componentes estruturais dos dentes são o esmalte, a dentina e a polpa. Enquanto o cemento, o ligamento periodontal e o osso alveolar compõem o periodonto, conjunto de estruturas responsáveis pela ancoragem do dente junto ao osso, que apresentam notável capacidade de regeneração e remodelação ao longo de toda a vida funcional do dente (KOSTOLOWICZ, 2021).

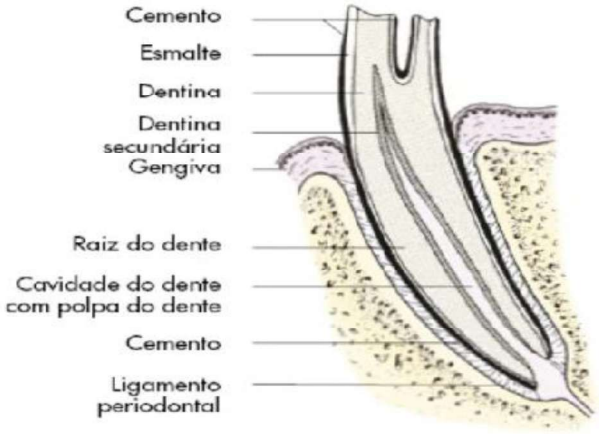


Figura 2 Dente incisivo do equino
Fonte: Adaptado de König (2021).

O esmalte dentário é altamente mineralizado, composto por 96 a 98% de minerais, o que confere sua notável dureza e resistência. Pode ser classificado em três tipos: tipo 1, localizado na junção entre o esmalte e a dentina, embora mais frágil, adaptado para mastigação prolongada de alimentos fibrosos; tipo 2: encontrado na junção entre esmalte e cemento, mais resistente; e tipo 3: menos frequente na arcada dentária (KOSTOLOWICZ, 2021).

A dentina considerada o principal componente do dente, é continuamente secretada pelos odontoblastos ao longo da vida do animal. Sua composição é de aproximadamente 70% de minerais e 30% de fibras orgânicas, mucopolissacarídeos e

água. Ela pode ser dividida em três tipos: primária, mais externa e resistente; secundária, formada após a erupção dentária e de estrutura mais porosa; e terciária, que surge somente em respostas a traumas ou estímulos agressivos aos odontoblastos (KOSTOLOWICZ, 2021).

A polpa dentária, localizada na cavidade pulpar, é uma estrutura mole composta por vasos sanguíneos, linfáticos e terminações nervosas, sendo responsável pela nutrição e sensibilidade dentária. Devido à sua estreita relação funcional com a dentina, é comum o uso do termo "dentino-pulpar" para se referir a ambas como uma unidade integrada. (KOSTOLOWICZ, 2021).O cemento é considerado parte funcional da coroa dentária e possui entre 45 a 50% de cristais de hidroxiapatita (composto inorgânico constituído por fosfato de cálcio e íons de hidroxila), além de 50 a 55% de fibras de colágenos e água, componentes orgânicos. Possui características similares ao tecido ósseo e sua principal função é promover a fixação do dente ao osso alveolar. O cemento pode ser classificado em três tipos, conforme sua localização: periodontal, localizado na região do periodonto; de coroa clínica, que recobre a superfície externa do esmalte; e infundibular, encontrado dentro do infundíbulo dos dentes maxilares e incisivos (KOSTOLOWICZ, 2021).

O ligamento periodontal, por sua vez, é constituído por tecido conjuntivo especializado e multifuncional. Ele exerce funções mecânicas, como a absorção de impactos oclusais, transmissão de força ao osso, sustentação dos tecidos gengivais e proteção dos elementos neurovasculares, além de atuar nos processos de remodelação, nutrição, sensibilidade e erupção dentária. Esse ligamento é essencial para a estabilidade do dente no alvéolo e para suportar as pressões mastigatórias, favorecendo o crescimento contínuo dos dentes hipsodontes característico dos equinos (KOSTOLOWICZ, 2021).

Por fim, destaca-se o infundíbulo, estrutura de grande relevância anatômica, presente como uma adaptação típica de alguns herbívoros como os equinos. Trata-se de uma invaginação do esmalte em formato de funil, preenchida por cemento, cuja função é ampliar a superfície de desgaste dentário e favorecer a trituração eficiente de alimentos fibrosos. Essa formação está localizada entre a superfície oclusal e a coroa de reserva dos dentes. Nos incisivos superiores, observa-se um único infundíbulo, geralmente mais curto, enquanto os molares maxilares apresentam dois infundíbulos, que se estendem de forma mais profunda ao longo da coroa dentária (KOSTOLOWICZ, 2021). König e

Liebich (2021) explicam que, ao longo da vida do animal, o infundíbulo sofre desgaste progressivo até desaparecer da superfície dentária, dando lugar à formação da chamada estrela dentária.

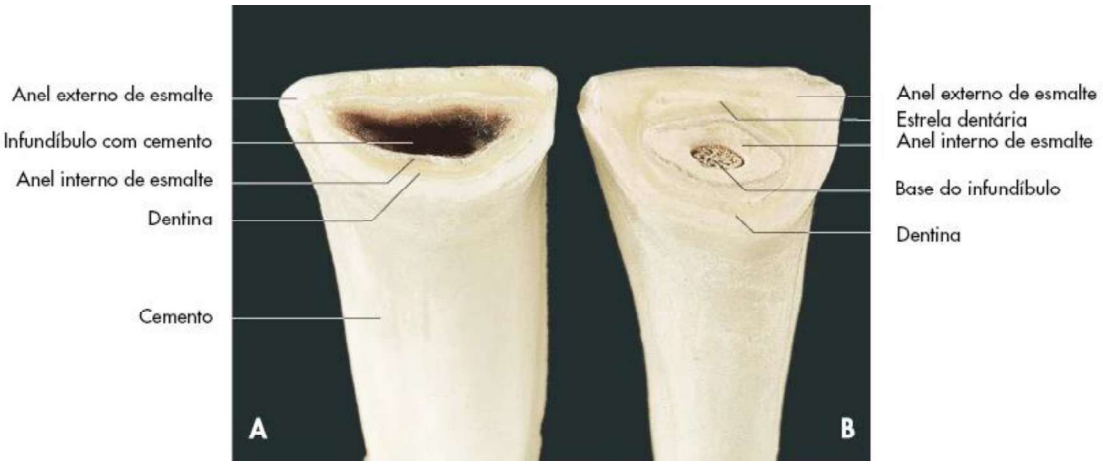


Figura 3 Dente de um equino mais jovem (A), com infundíbulo visível, em comparação com o dente de um equino mais velho (B), com a presença apenas da estrela dentária.

Fonte: König e Liebich (2021).

De acordo com Klugh (2010), os dentes mandibulares não apresentam infundíbulo, pois a mandíbula dos equinos é mais estreita que a maxila. Essa diferença anatômica é compensada pelos movimentos circulares da mandíbula durante a mastigação, o que gera angulação estratégica na superfície oclusal, essencial para o desgaste equilibrado dos dentes.

## 2.3 Classificação digestiva dos equinos

Os cavalos são classificados como herbívoros não ruminantes, ou seja, alimentam-se predominantemente de vegetais, mas possuem estômago simples. Ainda assim, demonstram elevada eficiência na digestão de forragens ricas em fibras e na absorção de nutrientes como energia e vitaminas, comportamento semelhante ao observado em ruminantes. Essa capacidade se deve à presença de um ceco volumoso e funcional, além do cólon extenso, ambos compartimentos do intestino grosso responsáveis pela digestão fermentativa (VOGT, 2022).

## 2.4 Comportamento alimentar dos equinos

Adicionalmente, os equinos apresentam comportamento alimentar seletivo, podendo permanecer até 16 horas por dia em pastejo quando mantidos em pastagens. As refeições naturais ocorrem com intervalos de duas a três horas, permitindo alternância com períodos de descanso e interação social. Aproximadamente 60 % do pastejo ocorre durante o dia e 40% no período noturno. A exigência alimentar diária, expressa em kg de matéria seca, varia de acordo com o estado fisiológico do animal, sendo mais elevada em fêmeas lactantes e animais em crescimento, com valores que oscilam entre 1,5% e 3,1% da massa corporal (HILLEBRANT; DITTRICH, 2015).

## 2.5 Processo digestivo

### 2.5.1 Apreensão

O processo digestivo em equinos tem início com a apreensão dos alimentos, etapa desempenhada principalmente pelos lábios, em especial o superior. Esses apresentam notável força, sensibilidade e mobilidade, características que conferem aos cavalos a capacidade de selecionar os alimentos com maior precisão. Portanto, devem estar íntegros e funcionais para garantir a apreensão eficaz e segura (MARTINEZ, 2018).

### 2.5.2 Mastigação

Em seguida, ocorre a mastigação, etapa fundamental para o adequado aproveitamento dos nutrientes da dieta. Os dentes exercem papel central nesse processo, promovendo a trituração dos alimentos em partículas com diâmetro inferior a dois milímetros, facilitando a deglutição. Para isso, a arcada dentária deve estar completa, saudável e livre de anomalias (VOGT, 2022).

Cada grupo dentário possui uma função específica nesse processo: os incisivos realizam o corte inicial, os caninos participam da dilaceração, os pré-molares iniciam a trituração e os molares a completam (KOSTOLOWICZ, 2021).

O movimento mastigatório dos equinos é predominantemente unilateral, com os alimentos sendo comprimidos entre os dentes molares e pré-molares, sob a ação da mandíbula, que realiza entre 60 e 80 movimentos por minuto (HILLEBRANT; DITTRICH, 2015).

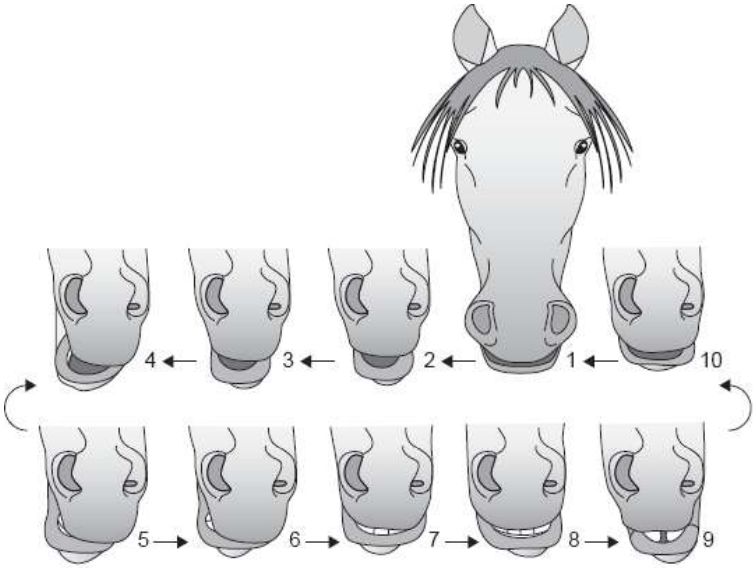


Figura 4. Ciclo mastigatório de um equino.
Fonte: Adaptado de Pimentel (2023).

De acordo com Martinez (2018), a realização periódica da odontoplastia é indispensável para corrigir desequilíbrios oclusais, como sobremordidas, e prevenir lesões na mucosa oral. Diferentemente dos ruminantes, os equinos não possuem capacidade de regurgitação e remastigação; por esse motivo, dependem da mastigação minuciosa e eficiente, que garanta a quebra adequada das fibras vegetais e promova a digestão eficaz, minimizando riscos de distúrbios gastrointestinais, como a cólica equina (VOGT, 2022).

A mastigação influencia diretamente a digestibilidade dos alimentos, uma vez que reduz o tamanho das partículas e amplia a superfície de contato com a saliva e os sucos digestivos (DIETRICH *et al*., 2022).

### 2.5.3 Papel da salivação

A secreção salivar é estimulada pela mastigação, sendo liberada de forma contínua durante a ingestão dos alimentos. Portanto, mastigações prolongadas e

eficientes são fundamentais para a produção de maior volume salivar (MARTINEZ, 2018; VOGT 2022). Este volume salivar nos equinos varia entre 40 a 90 milímetros por minuto, sendo significativamente maior quando a dieta apresenta maior teor de fibra, o que intensifica o papel lubrificante e tamponante da saliva no processo digestivo (HILLEBRANT; DITTRICH, 2015).

A saliva exerce diversas funções importantes: facilita a deglutição, umedece e aglutina os alimentos, e promove a neutralização dos ácidos produzidos na região proximal do estômago, devido à presença de minerais e bicabornato. Essa ação tamponante é vital para a proteção das células epiteliais estomacais e cria ambiente propício para o início da fermentação microbiana (MARTINEZ, 2018; VOGT 2022).

### 2.5.4 Deglutição

Em seguida, ocorre a deglutição, que se inicia com uma fase voluntária, ou seja, sob controle consciente do animal. Nessa etapa, o bolo alimentar formado na cavidade oral é empurrado pela língua contra o palato duro e, em seguida, direcionado à faringe (HILLEBRANT; DITTRICH, 2015). Martinez (2018) destaca a presença de uma estrutura chamada de palato mole, que por conta de sua posição anatômica, atua como barreira mecânica, impedindo a reversibilidade do bolo alimentar após a deglutição. Essa condição reforça a necessidade da mastigação eficaz antes que o alimento siga para os segmentos inferiores do trato digestório.

Na fase seguinte, denominada esofágica, o bolo alimentar é conduzido ao estômago por meio de movimentos peristálticos, através de um tubo muscular, denominado esôfago. No final do esôfago, encontra-se o cárdia, também denominado esfíncter esofágico inferior, cuja principal função é impedir que o retorno do conteúdo gástrico à cavidade oral, evitando regurgitação (VOGT, 2022).

Assim como admitem Hillebrant e Dittrich (2015), cada bolo alimentar formado pelos equinos apresenta peso médio entre 50 a 70 gramas, sendo que todo o processo de deglutição tem duração aproximada de 30 segundos, caracterizando mecanismo breve, porém com elevada complexidade.

### 2.5.5 Estômago dos equinos

O bolo alimentar desemboca no estômago através de uma estrutura chamada esôfago. O estômago dos equinos é considerado pequeno, pois sua capacidade de armazenamento é de apenas 15 a 20 litros; contudo, apenas dois terços desse volume pode ser efetivamente utilizado, ou seja, aproximadamente 10 litros (HILLEBRANT; DITTRICH, 2015; MARTINEZ, 2018).

Devido à reduzida capacidade de armazenamento, o estômago do equino precisa ser esvaziado entre 6 a 8 vezes ao longo do dia (MARTINEZ, 2018). O tempo de permanência dos alimentos no estômago varia de duas a seis horas. Portanto, o cavalo necessita alimentar-se diversas vezes ao dia, em pequenas porções, gastando em média de 13 a 15 horas diárias em pastejo, quando mantidos em condições naturais (VOGT, 2022).

No estômago do equino, ocorre predominantemente a digestão enzimática, sendo a principal função do suco gástrico promover a degradação inicial das proteínas ingeridas, conforme descrito por Martinez (2018).

### 2.5.6 Intestino delgado

Após a ação estomacal, o bolo alimentar é direcionado para o intestino delgado. Esse segmento possui aproximadamente 20 metros de comprimento e é dividido em três porções: duodeno, jejuno e íleo (HILLEBRANT; DITTRICH, 2015). O intestino delgado é considerado o principal local de digestão e absorção nos equinos (MARTINEZ, 2018).

A digestão no intestino delgado é predominantemente química e enzimática, com atuação de secreções biliares, pancreáticas e intestinais. As principais enzimas envolvidas nesse processo incluem a amilase, maltase, lactase, sacarase, protease e peptidase (HILLEBRANT; DITTRICH, 2015).

O intestino delgado apresenta elevada eficiência na digestão de gorduras, proteínas, minerais e vitaminas, com destaque para os carboidratos não fibrosos, que incluem amido, sacarose e lactose, os quais são convertidos em glicose ou em outros açúcares simples, utilizados principalmente como fonte de energia muscular. Embora o estômago inicie a digestão das proteínas, é no intestino delgado que ocorre a principal

degradação e absorção desses nutrientes, sendo esta de 10 a 100 vezes mais eficiente do que no ceco (MARTINEZ, 2018).

Os equinos possuem a necessidade de consumir volumoso de boa qualidade, pois a digestão química ocorre com mais eficácia nas células das folhas mais jovens. Ademais, o suco pancreático dos equinos possui baixa concentração de enzimas digestivas, o que limita a capacidade desses animais de digerirem grandes volumes de concentrado, geralmente ricos em amido e proteínas. Como consequência, o excesso desses nutrientes pode alcançar o intestino grosso, alterar o pH local e desencadear distúrbios metabólicos, como cólicas (HILLEBRANT; DITTRICH, 2015).

Além disso, o fornecimento adequado de fibra é essencial para estimular os movimentos peristálticos, favorecendo o deslocamento do bolo alimentar e garantindo a chegada eficiente ao intestino grosso, onde ocorre a digestão fermentativa (VOGT, 2022).

### 2.5.7 Intestino grosso

Hillebrant e Dittrich (2015) afirmam que o intestino grosso é uma das estruturas mais relevantes do trato digestivo dos equídeos, apresentando cerca de sete metros de comprimento e sendo subdivido em três regiões: ceco, cólon e reto.

Esse compartimento pode ser comparado funcionalmente ao rúmen dos ruminantes, devido à intensa atividade de fermentação microbiana promovida por bilhões de bactérias e protozoários presentes. A microbiota intestinal é predominantemente composta por bactérias Gram-negativas, com destaque para os gêneros *Streptococcus*, *Bacteroides* e *Lactobacillus*, enquanto os protozoários estão presentes em menor proporção (MARTINEZ, 2018; VOGT, 2022).

A digestão no intestino grosso é especialmente eficiente na digestão de forragens fibrosas, graças à ação das bactérias celulolíticas e dos protozoários que habitam o ceco e cólon. Esses micro-organismos fermentam a celulose e outros polissacarídeos estruturais, produzindo ácidos graxos voláteis (AGVs), além de vitaminas do complexo B e proteínas microbianas de alto valor biológico. Contudo, o aproveitamento desses nutrientes pelo organismo equino é limitado, uma vez que essa fermentação ocorre em um segmento posterior do trato digestório, onde a capacidade de absorção é mais restrita.

Além disso, a digestão de cereais nesse compartimento é pouco eficiente, o que reforça a importância de uma dieta rica em fibras e controlada na quantidade de concentrados (MARTINEZ, 2018; VOGT, 2022).

## 2.6 Principais odontopatias equinas

A estabulação de cavalos para fins recreativos e esportivos é uma realidade decorrida da industrialização nacional. Devido à escassez de pastagem em áreas urbanas, muitos proprietários optam por manter seus animais em baias, visando facilitar o manejo e contato diário. No entanto, essa forma de criação limita a expressão do comportamento natural dos equinos, como por exemplo a interação social com outros indivíduos de sua espécie, pastejo contínuo e deslocamento livre. Ademais, essas instalações não contemplam as necessidades fisiológicas e comportamentais dos cavalos. Como consequência, essa condição pode desencadear o surgimento de distúrbios comportamentais, conhecidos como estereotipias, e o desenvolvimento de problemas de saúde no geral. (LEME *et al.*, 2014)

Outro fator decorrente do confinamento de cavalos é a alteração da dieta e padrão alimentar. Em sistema de estabulagem, é comum o fornecimento de rações com partículas pequenas e em horários fixos. Essa prática, associada ao excesso de concentrado e à redução do acesso a fibras, diminui o tempo de mastigação, comprometendo o desgaste natural dos dentes e, consequentemente, sua adequada formação. Caso o desgaste não ocorra ou seja efetuado de maneira irregular, poderá acarretar no surgimento de diversas patologias e deformidades dentárias. Como resultado, há alterações da superfície oclusal dos dentes (PAIVA NETO *et al.*, 2018; TRIGUEIRO *et al.*, 2010).

Rizzo *et al.* (2011) realizaram um estudo para avaliar a ocorrência de odontopatias em 30 equinos atletas adultos em diversas propriedades do sul do estado do Espírito Santo, onde foi constatado que 96,6% dos animais apresentavam ponta de esmalte dentário, 83,3% úlceras bucais, 13,3% ondas, 10% caninos longos, 3,3% ondas e 3,3% rampas. Sugerindo pontas de esmaltes como a anomalia que mais acomete os animais nessa região.

Honorato *et al.* (2023) avaliaram a incidência de irregularidades dentárias em 40 animais de tração e 12 de uso militar da cidade de Imperatriz-MA. O estudo relata que, dentre os problemas que afetam os incisivos, as cáries e o desalinhamento dos incisivos estão entre as principais anomalias encontrada. Enquanto nos pré-molares e molares foram identificados pontas de esmalte, cáries, dente de lobo, arcadas assimétricas, ganchos, rampas, ondas, degraus e ulcerações bucais.

Santos *et al.* (2021), embora não tenham tido como objetivo principal avaliar as alterações odontológicas, relataram a ocorrência de 15 casos de pontas excessivas de esmalte dentário (PEED), 11 de úlceras bucais e 6 de ganchos, evidenciando a predominância de PEED entre os animais observados.

### 2.6.1 Dente de lobo

O dente de lobo, também conhecido como primeiro pré-molar, era funcional nos ancestrais dos equinos, desempenhando papel na moagem dos alimentos. Contudo, nos animais atuais é considerada malformação congênita. Trata-se de uma estrutura vestigial, pequena e sem função mastigatória. Geralmente é notável um par, localizado na arcada maxilar. Sua erupção ocorre entre 9 e 12 meses de idade do animal (KOSTOLOWICZ, 2021).

Figura 5. Presença de dentes de lobo em ambos os lados da arcada maxilar.
Fonte: Kostolowicz (2021).

O principal problema relatado pelos cavaleiros em relação aos dentes de lobo está associado ao uso da embocadura. A localização desses dentes pode causar desconforto

ao animal, especialmente quando a face interna da boca entra em contato com o freio ou bridão. Além disso, dentes de lobo, que possuem pontas afiadas, podem se deslocar lateralmente na cavidade oral, levando os cavalos a morderem as próprias bochechas, o que pode causar ulcerações. Em alguns casos, esses dentes não chegam a erupcionar, permanecendo no interior da gengiva e são chamados de dentes "cegos". Quando este fenômeno ocorre, pode causar aumento subgengival e comprometimento do bem-estar animal durante os treinamentos. Diante dos transtornos e complicações que esses dentes podem gerar, é recomendado sua extração, assim que forem identificados (KOSTOLOWICZ, 2021; TRIGUEIRO *et al.*, 2010).

### 2.6.2 Cáries

As cáries dentárias em equinos desenvolvem-se a partir da modificação da película natural protetora que recobre a superfície dos dentes, resultando na formação das placas dentárias, as quais são precursoras da cárie. As placas favorecem a proliferação de bactérias produtores de ácido, as quais atuam na fermentação de carboidratos liberando ácido, que promovem a destruição do conjunto dentário (KOSTOLOWICZ, 2021).

A ocorrência de cáries é mais frequente em animais de regime alimentar intensivo, com dietas ricas em concentrados, que por sua vez, são ricos em carboidratos fermentáveis, como por exemplo, amido e açúcares, o que implica no surgimento das placas (TRIGUEIRO *et al*, 2010). Também há maior prevalência em animais idosos, pois possuem menor eficiência mastigatória e maior desgaste dentário. (KOSTOLOWICZ, 2021).

Há duas formas principais de ocorrência da cárie em equinos. A primeira, chamada de infundibular, ocorre nos dentes molares maxilares quando o cemento, que preenche o infundíbulo, sofre hipoplasia. A segunda é chamada de cárie periférica, pois pode afetar vários tecidos ao mesmo tempo, como o cemento, esmalte e dentina, sendo rara nos dentes caninos ou incisivos (KOSTOLOWICZ, 2021).

Figura 6. Grau elevado da cárie infundibular em um equino.
Fonte: Adaptado de Borkent e Dixon (2015).

Figura 7. Grau elevado da cárie periférica em um equino.
Fonte: Adaptado de Borkent e Dixon (2015).

### 2.6.3 Pontas excessivas de esmalte dentário (PEED)

As pontas excessivas de esmalte dentário (PEED) afetam, principalmente os dentes pré-molares e molares e representam a alteração dentária de maior prevalência em equinos, sobretudo naqueles mantidos em baias e submetidos a dietas com elevada proporção de concentrados em detrimento de alimentos volumosos. Este padrão alimentar reduz o tempo de mastigação e favorece o desgaste irregular do esmalte dentário, resultando na formação dessas estruturas pequenas e pontiagudas (KOSTOLOWICZ, 2021; TRIGUEIRO *et al.*, 2010).

Figura 8. Presença de pontas excessivas de esmalte dentário na cavidade bucal de um equino.
Fonte: Straioto, Silva e Ribeiro (2018).

As “pontas de esmalte” podem causar ulcerações na mucosa bucal, provocando dor e desconforto durante a mastigação. Esta condição implica na alteração da biomecânica mastigatória, além de reduzir a produção salivar e promover a trituração inadequada de alimentos. A associação desses fatores influencia a digestão adequada, aumentando os riscos de distúrbios digestivos, como cólicas, ou ainda a perda de peso. Em alguns casos, os animais tendem a reter alimento entre as bochechas e os dentes pré-molares e molares da arcada maxilar, como forma de minimizar a dor. Esse acúmulo pode desencadear infecções periodontais, agravamento de lesões orais e halitose (TRIGUEIRO *et al.*,2010).

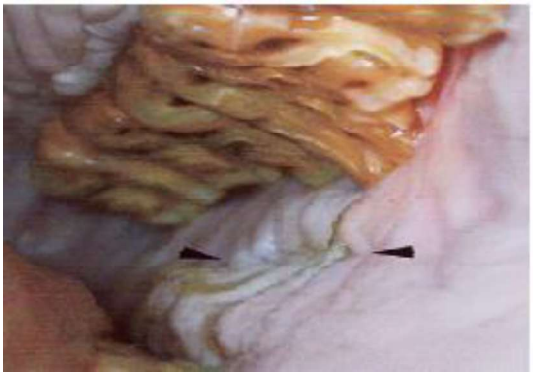

Figura 9. Ulcerações causadas por pontos excessivas de esmalte dentário na mucosa bucal de um equino.
Fonte: Dixon e Dacre (2005).

As PEED são diagnosticadas pela palpação da mesa dentária, utilizando o dedo indicador para identificar as saliências. Assim que diagnosticadas, essas alterações devem ser imediatamente corrigidas por meio da odontoplastia, uma vez que impedem a mastigação lateral, característica fisiológica dos equinos, tornando o fenômeno cada vez mais ineficiente (TRIGUEIRO *et al.*,2010).

### 2.6.4 Ganchos e Rampas

Segundo Straioto, Silva e Ribeiro (2018), os ganchos dentários configuram-se como uma das principais alterações dentárias decorrentes do sistema de estabulagem. Nesse sistema de criação, a alimentação é comumente ofertada acima do nível do solo, diferentemente do que ocorre em condições naturais, onde os cavalos se alimentam de forragens, com a cabeça anatomicamente abaixada. Essa mudança interfere nos movimentos mastigatórios rostrocaudais mandibulares, típico dos equinos, intensificando os movimentos caudais e atenuando os rostrais.

Além disso, os animais confinados tendem a consumir maior proporção de ração concentrada, a qual estimula movimentos mastigatórios verticais, que não são padrão da espécie. A associação desses fatores influenciam a biomecânica mastigatória e o desgaste natural dos dentes, favorecendo a formação dos ganhos dentários (STRAIOTO, SILVA, RIBEIRO, 2018). Kostolowicz (2021), acrescenta que os dentes apresentam tendência a se deslocarem para ocupar os espaços deixados por dentes ausentes. Esse deslocamento compromete o padrão de oclusão dentária e interfere no desgaste natural, podendo resultar também na formação de ganchos dentários.

Figura 10. Gancho dentário localizado no primeiro pré-molar superior esquerdo na cavidade bucal de um equino.
Fonte: Kostolowicz (2021).

Ambos os ganchos e as rampas são definidos como projeções anormais nas mesas dentárias. Os ganchos são projeções ventrais, que ocorrem predominantemente nos molares da arcada maxilar, enquanto, as rampas, por sua vez, são ganchos de orientação dorsal que acometem preferencialmente os molares da arcada mandibular (TRIGUEIRO *et al.*, 2010).

### 2.6.5 Degrau

A boca em degrau é uma alteração dentária caracterizada por projeções retangulares nos dentes molares, decorrentes de dois principais fatores: a perda de um dente da arcada oposta ou por diferenças nas velocidades de erupção dentária (KOSTOLOWICZ, 2021).

Os molares das arcadas mandibulares e maxilares entram em contato durante o ato de esmagamento dos alimentos, promovendo o desgaste natural. No entanto, quando ocorre a perda de um molar, o desgaste do dente oposto é cessado, permitindo seu crescimento progressivo em formato retangular. A boca em degrau também se apresenta quando os molares opostos erupcionam em velocidades distintas, fazendo com que um dos dentes cresça demasiadamente, tornando-se dominante (KOSTOLOWICZ, 2021).

Degraus de menor gravidade podem predispor ao surgimento da boca em ondas, evidenciando possível correlação entre essas alterações. Contudo, se não tratada precocemente, a boca em degrau pode progredir, causando dor e alterando a biomecânica da mastigação, o que favorece o surgimento de distúrbios digestivos e compromete o bem-estar animal (KOSTOLOWICZ, 2021).

### 2.6.6 Ondas

A boca em onda é uma anormalidade dentária que acomete múltiplos dentes simultaneamente, localizando-se principalmente nos molares de ambos os lados da arcada dentária, embora possa se manifestar de forma mais evidente em um dos lados. Caracteriza-se por ondulações nas mesas dentárias, sendo geralmente desencadeada em função de dois fatores: diferenças nas velocidades de erupção dentária e ausência ou defeito de dentes antagonistas (KOSTOLOWICZ, 2021; TRIGUEIRO *et al.*, 2010).

Figura 11. Presença de ondulações dentárias no primeiro, segundo e terceiro molar do maxilar esquerdo na cavidade bucal de um equino.
Fonte: Kostolowicz (2021).

As variações nas velocidades de erupção estão associadas a saúde da membrana periodontal, uma vez que membranas debilitadas tendem a emergir dentes tardios. Consequentemente, dentes com crescimentos desiguais favorecem a formação das ondulações dentárias. A boca em onda também se desenvolve quando dentes opostos se encontram ausentes ou defeituosos, levando a crescimentos irregulares dos correspondentes (KOSTOLOWICZ, 2021).

A presença das ondulações, predispõe a tendência de acúmulo de partículas alimentares na gengiva mandibular, resultando na redução no desempenho do movimento mastigatório e salivar. Esse acúmulo também poderá tornar a cavidade bucal suscetível a infecções periodontais secundárias. Caso não seja diagnosticada e tratada precocemente, essa anormalidade pode se agravar progressivamente, exigindo correções cautelosas em estágios avançados, com o intuito de não comprometer a capacidade de esmagamento eficaz dos alimentos (TRIGUEIRO *et al.*, 2010).

### 2.6.7 Doença periodontal

Alterações dentárias que resultam em desalinhamento e favorecem o surgimento de espaços anormais entre os dentes, como os diastemas, aumentam a proporção de acúmulo de partículas fibrosas na cavidade bucal. Esse acúmulo desencadeia o crescimento de bactérias que acometem o periodonto, causando infecções que, se não

tratadas, evoluem para a perda do osso alveolar e, posteriormente, perda dos dentes (KOSTOLOWICZ, 2021).

A doença periodontal é o termo usual para caracterizar qualquer comprometimento do periodonto, englobando tanto os casos ativos, quanto os latentes. O estágio inicial e clínico dessa doença é denominado gengivite, ocorre quando a inflamação limita-se apenas à gengiva, sendo caracterizada por vermelhidão e presença de edemas. Caso a gengivite for diagnosticada precocemente, há a possibilidade de reversão. Enquanto o estágio final da doença, caracterizado quando a infecção atinge todas as estruturas do periodonto, é denominado periodontite. A infecção pode evoluir progressivamente e afetar a polpa dentária. Neste caso, ocorre a pulpite séptica, resultando na perda do dente afetado (KOSTOLOWICZ, 2021).

As anomalias que modificam a morfologia dentária são apontadas como as principais causas da instalação de doenças periodontais. Alterações como pontas de esmalte (PEED), ganchos e ondas, predispõem o surgimento de diastemas. Esses espaços são propensos ao acúmulo de restos alimentares e a subsequente proliferação bacteriana. Em casos mais raros e agravados, os incisivos também podem ser afetados, provocando dor intensa e comprometimento da capacidade da apreensão alimentar (KOSTOLOWICZ, 2021).

Figura 12. Identificação do acúmulo de partículas alimentares e diagnóstico de doença periodontal no primeiro e segundo pré-molar decíduos em um equino jovem.
Fonte: Kostolowicz (2021).

O grupo equino mais afetado pela doença periodontal são os idosos, em que 60% dos animais apresentam algum estágio da afecção. A explicação mais plausível para este

fenômeno é o afunilamento da coroa de reserva conforme ocorre o desgaste dentário fisiológico, resultando no estreitamento dos dentes. Esta condição favorece o surgimento de diastemas, acúmulo de alimentos, crescimento de bactérias e o surgimento das infecções (NÓBREGA, 2021).

### 2.6.8 Anormalidades dos dentes incisivos

A principal anomalia dentária observada em equinos é popularmente denominada como bragnatismo, termo que se refere a uma mandíbula curta ou pouco desenvolvida. No entanto, em cavalos, essa assimetria frequentemente não decorre da irregularidade mandibular, mas do crescimento ósseo excessivo da arcada maxilar, o que resulta na projeção rostral dos incisivos superiores em relação aos inferiores. O termo técnico usado para denominar esta condição é *overjet*, que representa sobressaliência horizontal dos incisivos superiores em relação aos inferiores (KOSTOLOWICZ, 2021).

O *overjet* é a apresentação mais branda da doença e geralmente não afeta o padrão de apreensão alimentar dos equinos. No entanto, é corrigido para impedir o agravamento da anormalidade anatômica, além de melhorar a estética do animal, principalmente nos que participam de competições. Ademais, por se tratar de uma malformação congênita, há riscos de utilizar os animais diagnosticados para a reprodução, pois se a progênie herdar a deformidade bucal, poderá afetar o padrão racial (KOSTOLOWICZ, 2021).

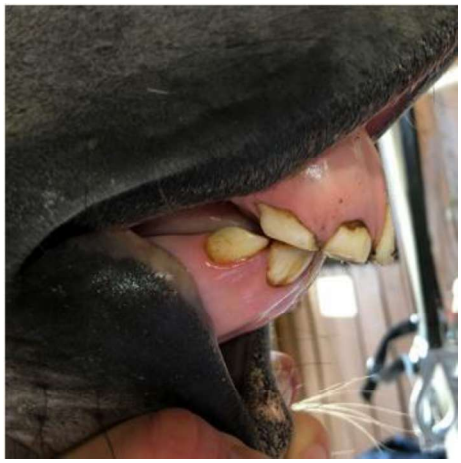

Figura 13. Diagnóstico de *overjet* em um equino.
Fonte: Kostolowicz (2021).

Quando o crescimento do maxilar é progressivo, pode evoluir para *overbite*, popularmente conhecido como “boca de papagaio”. Caracteriza-se pelo estágio mais grave da doença, em que os incisivos superiores perdem completamente o contato com os inferiores. Designa-se como *overbite* a sobremordida verdadeira, pois, neste caso, os incisivos superiores projetam-se horizontalmente e se sobrepõem verticalmente aos inferiores. Tal condição pode afetar a função de apreensão dos incisivos e prejudicar a eficiência mastigatória, o que ressalta a importância de uma correção precoce (KOSTOLOWICZ, 2021).

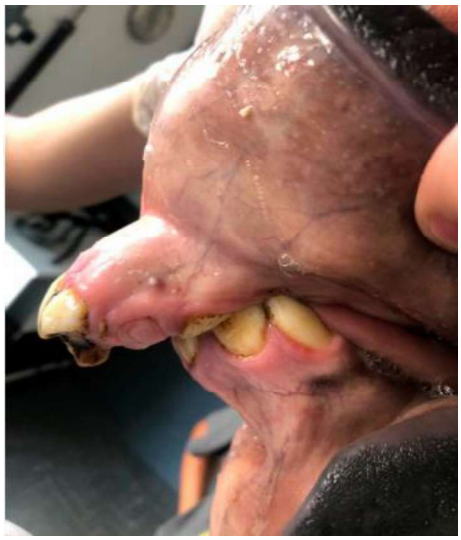

Figura 14. Diagnóstico de *overbite* em um equino.
Fonte: Kostolowicz (2021).

Outra anomalia que afeta os incisivos é denominada como *underjet*, o oposto de *overjet*. O distúrbio congênito anatômico resulta no crescimento excessivo da arcada mandibular, em que os incisivos inferiores projetam-se à frente dos superiores. Apesar de ser classificada como rara, poderá progredir e afetar o padrão mastigatório. No entanto, caso haja a confirmação do diagnóstico, os animais deverão ser submetidos a correções dentárias periódicas (KOSTOLOWICZ, 2021).

Os incisivos também podem crescer excessivamente apenas em alguns pontos, apresentando-se com inclinação diagonal em decorrência do desgaste dentário impreciso. Nesse distúrbio, o contato uniforme entre os incisivos opostos é prejudicado, resultando na alteração morfológica de molares, desencadeando outras anomalias

dentárias que comprometem a biomecânica mastigatória. Portanto, deve ser intervencionado nos estágios iniciais (KOSTOLOWICZ, 2021).

Figura 15. Presença de incisivos em diagonal em um equino
Fonte: Kostolowicz (2021).

## 2.7 Procedimento odontoplástico

O processamento oral dos alimentos é de suma importância para a digestão eficaz. Em equinos permite a ruptura da barreira físico-química do material vegetal, portanto quanto maior o contato dentário com as partículas alimentares, mais eficiente será a digestibilidade e aproveitamento dos carboidratos estruturais (SANTOS *et al.*, 2021, STRAITO, SILVA, RIBEIRO, 2018).

Desordens dentárias em cavalos, provenientes de regimes de estabulagem, são as principais causas de complicações digestivas. A modificação morfológica dos dentes promovem redução do desempenho de trituração de alimentos fibrosos, resultando em obstruções esofágicas e compressão do cólon inferior, precursores da síndrome da cólica equina. Além disso, alterações oclusais interferem na deglutição dos alimentos, causando redução do peso corpóreo dos animais (PAIVA NETO *et al.*, 2018).

Dentre as patologias equinas que motivam a busca por assistência do médico veterinário, as anomalias dentárias estão em destaque. Os proprietários vêm se tornando progressivamente mais cientes das consequências dos distúrbios orais no desempenho e bem-estar animal. Sendo assim, a odontoplastia é um procedimento médico essencial na

qualidade de vida e rendimento do cavalo atleta (HONORATO *et al.*, 2023; STRAITO, SILVA, RIBEIRO, 2018).

A odontoplastia possui três funções principias: prevenir, reduzir ou corrigir o desenvolvimento de anomalias dentárias (STRAIOTO, SILVA, RIBEIRO, 2018). Todavia, o tratamento odontológico profilático impede o agravamento de transtornos gastrointestinais, pois promove melhoria na digestibilidade e aproveitamento de nutrientes (TRIGUEIRO *et al.*, 2010). Considerando que a dentição em equinos com até cinco anos de idade está em constante formação e transformação, é recomendado que os animais saudáveis desse grupo sejam submetidos a exames orais de seis em seis meses. Enquanto em cavalos em estado sanitário satisfatório com mais de cinco anos, o exame poderá ser realizado anualmente. Se o animal apresentar sinais patológicos, a intervenção odontológica deverá ser imediata (POMBO *et al.*, 2016).

O procedimento odontológico deverá ser executado por profissional capacitado que deverá diagnosticar corretamente as anomalias presentes, em que cada qual dependerá de um respectivo tratamento (STRAIOTO, SILVA, RIBEIRO, 2018).

A odontoplastia consiste na grosagem, ou seja, na redução e alisamento da superfície dentária que foi desgastada incorretamente (STRAIOTO, SILVA, RIBEIRO, 2018). Inicialmente, é realizado exame físico do animal para relatar em uma ficha de anamnese todas as alterações encontradas. Posteriormente, é procedido: identificação da presença ou ausência de incongruências faciais, estimativa de idade através dos dentes incisivos, avaliação do estado das mucosas orais, espaços interdentais e língua e checagem da movimentação mandibular (POMBO *et al.*, 2016).

Subsequentemente, com o auxílio do equipamento denominado espéculo oral, é feita a abertura da cavidade bucal, realizando o afastamento da arcada maxilar e mandibular. Este equipamento facilita o trabalho, pois aumenta a visibilidade do profissional. Também é realizada limpeza para não haver interferências na avaliação dos tecidos moles, como língua, mucosa oral e palato (POMBO *et al.*, 2016).

Por fim, realiza-se a contagem e avaliação da conformação e posição dos dentes. Nesta etapa, também são identificadas as alterações dentárias, através da análise do alinhamento e angulação dos incisivos e molares. Caso haja a presença de anomalias, estes grupos dentários são submetidos a desgaste da coroa com o suporte de

equipamentos específicos, para retomar o padrão de oclusão, evitando futuras afecções (POMBO *et al.*, 2016).

## 2.8 Digestibilidade em equinos

A digestibilidade é definida como a capacidade do animal em digerir e absorver os nutrientes da dieta, sendo definida também como o produto da matéria perdida em relação a matéria consumida (VAN SOEST, 1994). A digestão é descrita como a capacidade de fragmentar fisicamente ou quimicamente os compostos nutricionais. E a absorção refere-se ao transporte das partículas previamente digeridas no trato digestório para o sistema circulatório, onde ocorre o aproveitamento dos nutrientes. Tanto a digestão, quando a absorção ocorrem no intestino delgado (FERREIRA, 2023).

A digestão física dos alimentos ocorre na boca, durante a mastigação, ampliando a fração alimentar exposta a ação das enzimas salivares e processos digestivos subsequentes. Dessa forma, a integridade funcional do conjunto dentário é essencial para que o início da digestibilidade seja satisfatório, evitando transtornos gastrointestinais, como por exemplo a cólica equina (DIETRICH *et al*., 2022), que localiza-se em segundo lugar no ranking de doenças fatais em equinos (CINTRA, 2023).

O processo digestivo em equinos ocorre em três compartimentos principais: estômago, intestino delgado e intestino grosso. O estômago dos equinos possui funções de armazenamento e mistura do alimento com secreções gástricas. No intestino delgado ocorrem movimentos de contrações peristálticas que favorecem sua capacidade de absorção e no intestino grosso, o compartimento mais desenvolvido, ocorrem a fermentação microbiana responsável pela digestão de fibras estruturais (FERREIRA, 2023).

Nos equinos, os alimentos fibrosos, ricos em carboidratos estruturais são fisiologicamente digeridos no intestino grosso e os carboidratos não estruturais (CNE), também denominados carboidratos não fibrosos (CNF), são os principais componentes enérgicos presentes nos concentrados ofertados aos equinos e são fisiologicamente digeridos no intestino delgado (MARTINEZ, 2018).

Equinos atletas que necessitam de maior aporte energético, geralmente são submetidos a dietas com elevada proporção de concentrados, o que resulta na digestão incompleta de carboidratos não estruturais no intestino delgado. O excesso desses carboidratos rapidamente fermentáveis alcançam o ceco e o cólon, compartimentos com limitada capacidade digestiva, promovendo distúrbios gastrointestinais, como cólicas e acidose. (GODOI, 2009).

### 2.8.1 Análise do tamanho de partículas fecais

A dieta ideal deve atender as exigências nutricionais dos equinos, respeitando as proporções recomendadas para cada nutriente. Dessa forma, a adequada oferta de energia, proteínas, vitaminas e minerais contribuirá para a avaliação da qualidade dos alimentos utilizados. Para avaliar o valor nutritivo da dieta, poderão ser feitas análises físicas e químicas (CINTRA, 2023).

A granulometria é um dos principais indicadores físicos da qualidade da dieta (CINTRA). Ademais, quando a análise é realizada em amostras fecais permite estabelecer relação entre a composição da dieta e a sua digestibilidade, uma vez que alterações na saúde bucal ou gastrointestinal do animal podem comprometer a trituração, degradação microbiana e digestão enzimática, resultando em perfis específicos de granulometria fecal. Apesar disso, estudos comparativos entre digestibilidade e tamanhos de partículas fecais em equinos são escassos (MARTUZZI *et al.*, 2024).

# 3 MATERIAL E MÉTODOS

Todos os procedimentos foram previamente aprovados pela Comissão de Ética no Uso de Animais (CEUA) do CCAE/UFES, sob protocolo nº 005/2022, em conformidade com as normas estabelecidas pelo Conselho Nacional de Controle de Experimentação Animal (CONCEA).

O experimento foi conduzido com 14 equinos adultos com necessidade de correção dentárias, sendo oito provenientes de manejo estabulado e seis de manejo a pasto. Dois equinos eram da raça Quarto de Milha e doze da raça Mangalarga Marchador, seis fêmeas e oito machos, com idade entre 2 e 7 anos e peso médio de 361,5 ± 35,1 kg, que foi estimado no D15 com fita de pesagem específica para equinos. As coletas foram feitas de dez equinos de Alegre, três de Vargem Alta e um de Jerônimo Monteiro, municípios do Sul do Espírito Santo. (Tabela 1). Os manejos e dietas antes e após o procedimento odontológico não foram alterados.

Tabela 1. Identificações dos equinos que participaram da realização do experimento em municípios do sul do Espírito Santo e alimentos consumidos por eles.

| **Animal** | **Sexo** | **Raça** | **Idade** | **Peso (kg)** | **Regime** | **Local** | **Dieta** |
|---|---|---|---|---|---|---|---|
| Zuma | Fêmea | QM | 5 anos | 436 | Estábulo | Vargem Alta | V+C+S |
| Granito | Macho | MM | 7 anos | 390 | Pasto | Vargem Alta | V+C |
| Black | Macho | MM | 4 anos | 413 | Pasto | Vargem Alta | V+C+S |
| Grapete | Macho | MM | 3 anos | 345 | Pasto | Alegre | V |
| Dançarina | Fêmea | QM | 4 anos | 345 | Pasto | Jerônimo Monteiro | V+C |
| Amentista | Fêmea | MM | 4 anos | 390 | Estábulo | Alegre | V+C |

| | | | | | | | |
|---|---|---|---|---|---|---|---|
| Radar | Macho | MM | 5 anos | 368 | Estábulo | Alegre | V+C |
| General | Macho | MM | 4 anos | 325 | Estábulo | Alegre | V+C |
| Fagulha | Fêmea | MM | 3 anos | 345 | Estábulo | Alegre | V+C |
| Carrasco | Macho | MM | 5 anos | 345 | Estábulo | Alegre | V+C |
| Vaidade | Fêmea | MM | 2 anos | 345 | Pasto | Alegre | V+C+S |
| Arcanjo | Macho | MM | 2 anos | 350 | Estábulo | Alegre | V+C+S |
| Formiga | Macho | MM | 7 anos | 304 | Estábulo | Alegre | V+C+S |
| Estrela | Fêmea | MM | 6 anos | 345 | Pasto | Alegre | V |

QM: Quarto de Milha; MM: Mangalarga Machador; V: volumoso; C: Concentrado; S: silagem de milho.

## 3.1 Avaliação pré odontoplastia

Os proprietários dos animais incluídos no experimento buscaram atendimento veterinário por diferentes motivos, como por exemplo dificuldade de aceitar embocadura, mastigação ineficiente e emagrecimento. No entanto, na maioria dos casos, tratava-se de um procedimento de rotina ou da primeira correção para início da doma.

Após a avaliação bucal dos animais, constatou que dez equinos (71,43%) (Granito, Amentista, Radar, General, Fagulha, Carrasco, Vaidade, Arcanjo, Dançarina e Formiga) necessitavam apenas de nivelamento do esmalte dentário, procedimento indicado de forma periódica. Três equinos (21,43%) (Dançarina, Vaidade e Arcanjo) apresentaram a presença do dente de lobo, o qual foi extraído. Quatro equinos (28,57%) (Zuma, Black, Grapete e Extrela) foram diagnosticados com pontas excessivas de esmalte dentário. Apenas um (7,14%) (Zuma) apresentou ondas e diastema, enquanto ganchos foram observados exclusivamente em um equino (7,14%) (Dançarina). Quatro (28,57%) equinos apresentaram mais de uma alteração dentária (Figura 16).

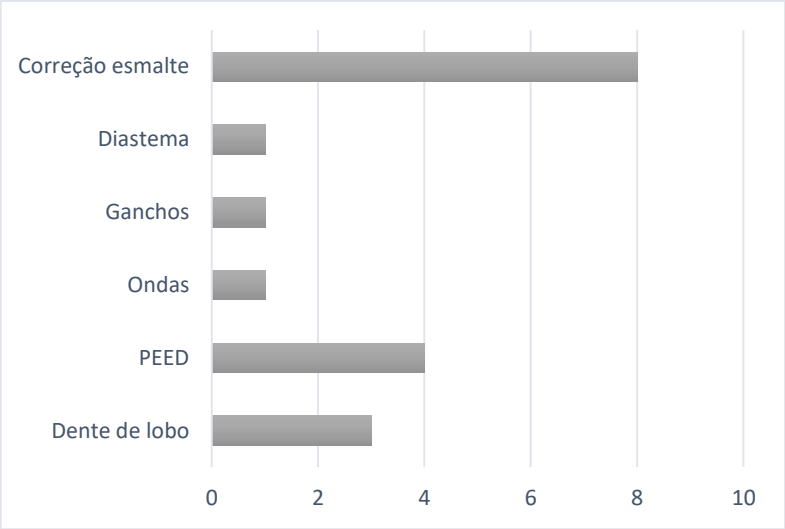


Figura 16. Frequência de alterações dentárias dos equinos avaliados no experimento.

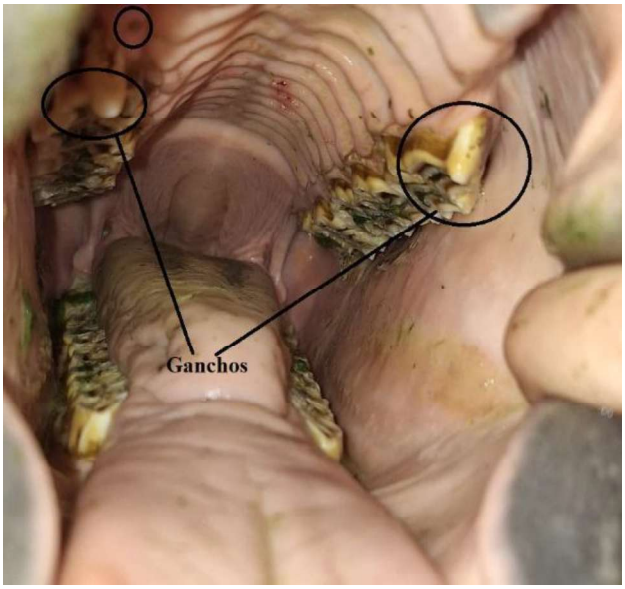


Figura 17. Alterações dentárias encontradas em equinos durante a avaliação clínica antes da odontoplastia. Presença de ganchos no segundo pré-molar e existência de sinal de extração de dente de lobo no animal Dançarina.
Fonte: Marino (2025)

## 3.2 Procedimento odontológico

A odontoplastia foi realizada por médico veterinário, utilizando equipamentos específicos, como motor elétrico, limas manuais e alicate. Os animais foram submetidos a sedação química com detomidina 1%, com doses variando de acordo com o peso do animal. Foram corrigidas todas as alterações dentárias identificadas, visando

restabelecer o padrão normal de oclusão e mastigação (Figura 18). Os equinos não receberam nenhuma medicação após o tratamento.

Figura 18. Procedimento odontológico realizado nos equinos (a) Black; (b) Granito; (c) Zuma; (d) medicamento utilizado nos animais para sedação química.
Fonte: arquivo pessoal

Figura 19. Dente de lobo extraído do equino Dançarina.
Fonte: Marino (2025)

### 3.3 Coletas de amostras de fezes

Foram coletadas amostras de fezes dos animais, em diferentes porções, em dois momentos, sendo D0, antes do procedimento odontológico e D15, quinze dias após a odontoplastia. Dentre as vinte e oito coletas, quatorze no D0 e quatorze no D15. Treze foram realizadas imediatamente após a defecação, em porções representativas, evitando contaminações, e apenas uma (Granito) foi coletada diretamente do reto. As amostras foram armazenadas em sacos plásticos devidamente identificados, mantidas sob refrigeração/congelamento até a realização da análise laboratorial.

Figura 20. Acondicionamento das amostras fecal de equinos logo após coleta.
Fonte: arquivo pessoal.

### 3.4 Análise do tamanho de partículas fecais

O tamanho das partículas fecais foi avaliado por meio de peneiramento a seco. Para isso, as amostras fecais foram inicialmente secas em estufa de ventilação forçada a 55 °C, por 72 horas. Após a secagem, as amostras foram pesadas e submetidas ao peneiramento, realizado com 20 movimentos, seguido de um giro de 180º (meia volta) do conjunto e mais 20 movimentos adicionais. Em peneiras com malhas progressivas de 4 mm, 2 mm, 1 mm e < 1 mm (Figura 21 e 22). A fração retida em cada peneira foi pesada em uma balança eletrônica de precisão semi-analítica, para determinação percentual em relação ao peso total da amostra.

Figura 21. Conjunto de peneiras utilizadas na análise de partícula fecais de equinos antes e após odontoplastia.
Fonte: arquivo pessoal.

Figura 22. Processo de peneiramento da amostra fecal de equinos antes e após odontoplastia.
Fonte: arquivo pessoal.

### 3.6 Análise estatística

Os dados foram analisados por meio de estatística descritiva, com cálculo de médias e diferenças entre os momentos antes e depois da odontoplastia. Para verificar se os dados tinham distribuição normal, foi usado o teste de Shapiro-Wilk. Dependendo do resultado, as comparações entre antes e depois foram feitas pelo teste t pareado ou pelo teste de Wilcoxon para dados não paramétricos. As análises foram realizadas no programa SAS Studio, adotando nível de significância de 5% ($p < 0,05$).

# 4 RESULTADOS

A análise do peneiramento das amostras fecais coletadas em D0 E D15, antes e após o procedimento odontoplástico revelou alterações na distribuição do tamanho de partículas (Figura 23). Observou-se uma tendência no aumento percentual de partículas retidas na peneira de 4 mm após o procedimento, o que evidencia a maior proporção de fragmentos de maior dimensão.

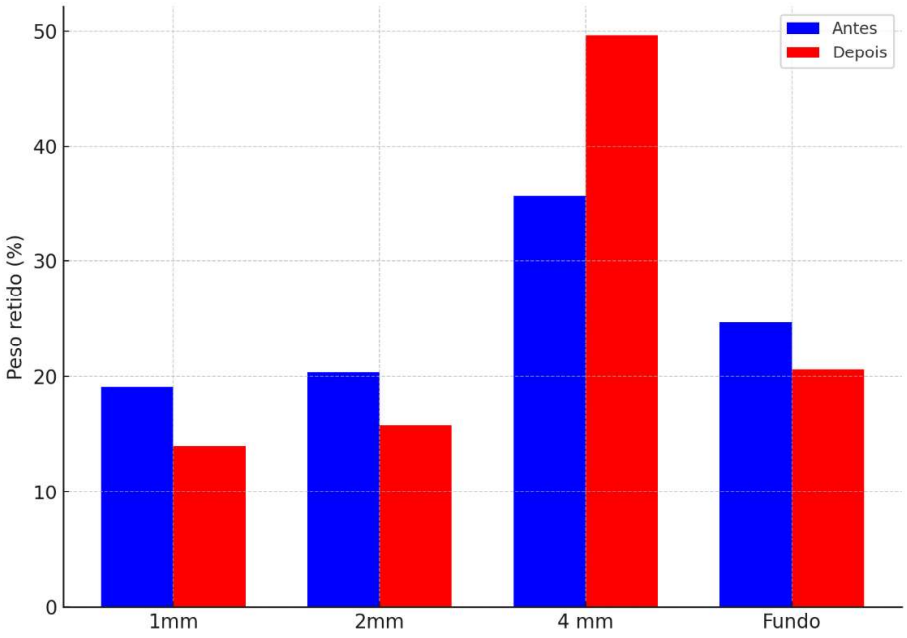


Figura 23. Médias das frações granulométricas das fezes de equinos antes e depois do procedimento odontoplástico.

As maiores alterações foram observadas nos animais Vaidade (+44%), Arcanjo (+30%), Carrasco (+36%) e Dançarina (+34%), refletindo na maior proporção de partículas de maiores dimensões nas amostras fecais (Figura 24).

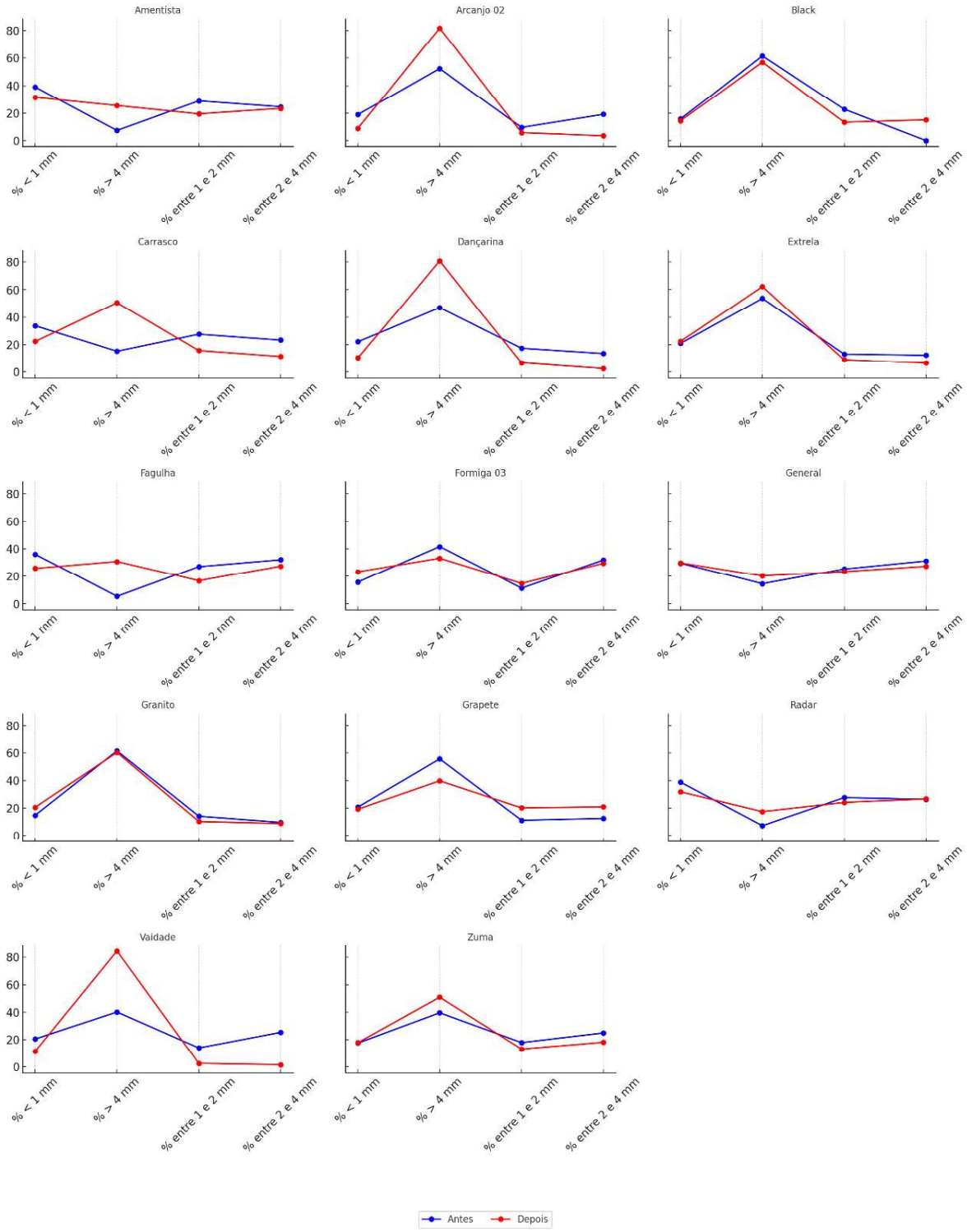


Figura 24. Granulometria das fezes dos equinos antes e depois (15 dias) da odontoplastia. Cada gráfico representa um animal, comparando as proporções das partículas nas faixas granulométricas (% < 1 mm, % entre 1 e 2 mm, % entre 2 e 4 mm e % > 4 mm) nos momentos pré e pós-procedimento.

Animais que foram submetidos apenas a correções do esmalte dentário de intensidade leve a moderadas, como Black, Granito e Grapete não apresentaram alterações relevantes na dimensão de partículas fecais quando comparado os resultados obtidos antes e após o procedimento.

Entretanto, alguns animais exibiram padrão contrário ao esperado, evidenciando elevação significativamente alta nas frações de partículas maiores após a odontoplastia. Tais resultados se configuram como potenciais outliers, capazes de influenciar significativamente a média geral e os testes estatísticos, sendo esses dados retirados para a avaliação comparativa dos animais.

Entre os animais que se destacaram por esse comportamento atípico estão Arcanjo e Vaidade, que apresentaram aumento expressivo da fração > 4 mm após o procedimento, alcançando valores superiores a 80%, acompanhado de uma redução drástica das partículas menores; e Carrasco e Dançarina, com aumentos de 36% e 34% na fração > 4 mm, respectivamente.

A presença desses valores extremos pode ser visualizada no boxplot apresentado na Figura 26, que evidencia pontos fora dos limites do intervalo interquartil, especialmente na fração > 4 mm, confirmando a existência de outliers com potencial para distorcer as análises estatísticas globais.

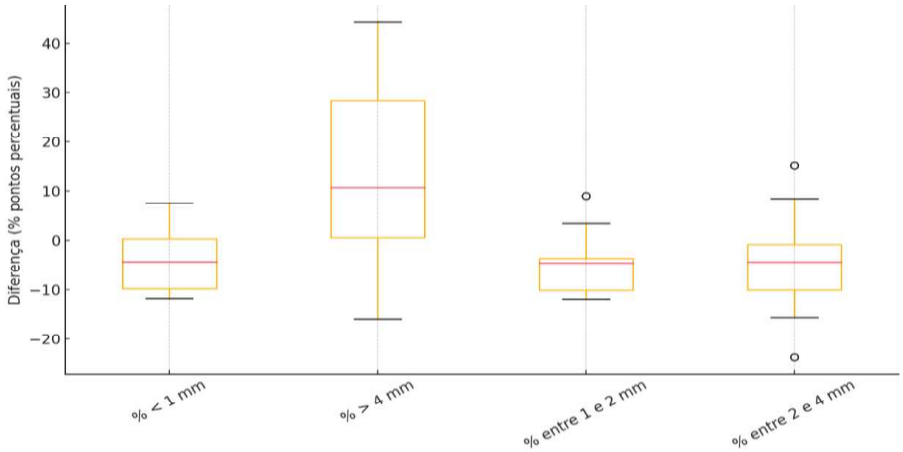


Figura 25. Boxplot das diferenças (antes e depois) nas frações granulométricas.

Após a detecção de outliers nos dados referentes aos animais Arcanjo, Vaidade, Dançarina e Carrasco, optou-se por exclui-los das análises estatísticas comparativas, a

fim de evitar viés na interpretação dos resultados globais. Com a exclusão, observou-se que apenas a fração de partículas entre 1 e 2 mm apresentou redução significativa após a odontoplastia (p = 0,0467), passando de média de 20% para 16%. As demais frações granulométricas não apresentaram diferenças estatisticamente relevante entre os momentos pré e pós procedimento (Tabela 2).

**Tabela 2.** Médias da porcentagem das frações granulométricas das fezes de equinos antes e após a odontoplastia.

| Item | Média Antes | Média Depois | p-valor |
|---|---|---|---|
| % > 4 mm | 33 | 41 | 0,1210 |
| % entre 2 e 4 mm | 21 | 19 | 0,5878 |
| % entre 1 e 2 mm | 21a | 16b | 0,0467 |
| % < 1 mm | 26 | 24 | 0,2778 |

No presente estudo, os proprietários identificaram melhora progressiva nos animais após 15 dias do procedimento odontológico, em comparação aos problemas relatados inicialmente. Essa percepção é respaldada pela elevação do ECC, provavelmente decorrente do aumento no consumo de alimento e na eficiência de sua digestão, indicando que a correção dentária resultou em melhorias na mastigação e na absorção de nutrientes da dieta.

Figura 26. D0 e D15 após odontoplastia no animal Granito.
Fonte: arquivo pessoal.

# 5 DISCUSSÃO

O aumento na proporção de partículas maiores que 4 mm observado pouco quinze dias após o procedimento é fisiologicamente esperado, uma vez que a correção de alterações dentárias e ajustes da oclusão, promovem mudanças temporárias no movimento e pressão de mastigação. Como consequência os animais tendem, neste período de readaptação, a eliminar partículas de maior dimensão nas fezes. Esse comportamento também foi descrito por Araújo *et al.* (2018) e Zwirglmaier *et al.* (2013), em que observaram maior retenção de partículas nas peneiras de maior granulometria, concluindo que a odontoplastia não reduz o tamanho das partículas fecais logo após os procedimentos.

As alterações mais acentuadas encontradas podem estar associadas ao processo de readaptação mastigatória após correção dentária. Tal processo foi identificado por Dietrich *et al.* (2022), em estudo que teve como objetivo medir a altura das cristas oclusais (HOR) antes e após odontoplastia. Os autores constataram redução significativa da HOR imediatamente após o procedimento, com recuperação gradual ao longo do período de 50 dias, demonstrando que o processo adaptativo pode influenciar o padrão de mastigação.

Concomitantemente ao processo de readaptação mastigatória, os animais Vaidade, Arcanjo e Dançarina também foram submetidos à extração do dente de lobo, o que pode intensificar a alteração temporária da trituração de alimentos.

Nos casos em que as correções foram leves, as variações na dimensão das partículas fecais foram pouco relevantes. Esta condição pode ser interpretada positivamente, pois a baixa discrepância entre os tamanhos das partículas fecais das amostras indica que a condição dentária do animal inicial estava satisfatória para a eficiência da mastigação e oclusão, ressaltando a importância da odontoplastia preventiva.

No estudo, sete animais já realizavam odontoplastia periodicamente, enquanto quatro, com até três anos de idade, foram submetidos ao procedimento pela primeira vez, visando o início da doma. Outros três animais, com idade superior a três anos, também fizeram pela primeira vez.

Conforme observado na tabela 3, a odontoplastia não promoveu redução significativa no percentual de partículas fecais retidas na peneira de 4 mm, resultado que corrobora com os achados de Araújo *et al.* (2018) e Zwirglmaier *et al.* (2013). Segundo Araújo *et al.* (2018) a odontoplastia está associada a maiores coeficientes de digestibilidade, mesmo sem redução expressiva no tamanho de partículas fecais.

Ainda segundo Araújo *et al.* (2018), a predominância de partículas fecais de maior tamanho pode estar relacionada à elevada proporção de forragem na dieta. No presente estudo, dos 14 animais avaliados, seis eram mantidos soltos à pasto, com livre acesso à forragem, enquanto os demais, mesmo alojados em baias, recebiam capim picado no cocho. Dessa forma, o aumento de partículas fecais superiores a 4 mm, também pode estar associado à maior proporção de forragem na dieta dos animais.

A maior proporção de partículas grandes pode ser benéfica para a digestibilidade, uma vez que promove maior retenção do bolo alimentar no intestino grosso, ampliando o contato da fibra com a microbiota e favorendo a fermentação. Esse processo estimula a produção de ácidos graxos voláteis (AGV's), fonte essencial de energia para os equinos (ARAÚJO *et al.*, 2018).

Diferentemente dos procedimentos adotados por Araújo *et al.* (2018) e Zwirglmaier *et al.* (2013), no presente estudo os animais não foram submetidos a um período prévio de adaptação ou padronização da dieta, tampouco mantidos em um mesmo ambiente. Embora tenha sido possível avaliar individualmente os animais da região Sul do Espírito Santo, inseridos em diferentes contextos, essa variação pode ter influenciado de forma significativa os resultados médios do grupo, comprometendo a análise comparativa geral. No entanto, na análise individual, tais diferenças de manejo e dieta não interferem na interpretação dos efeitos da odontoplastia.

Segundo Martuzzi (2024), embora a análise do tamanho de partículas fecais seja um indicador de digestibilidade aceitável e difundido nas ciências nutricionais, ainda não há protocolo padronizado para equinos, especialmente no que se refere ao diâmetro das peneiras e aos procedimentos metodológicos empregados.

A análise bromatológica das fezes é um procedimento fundamental para avaliar a eficiência digestiva em equinos, pois permite mensurar os nutrientes que realmente foram aproveitados pelo organismo do animal, durante o processo de digestão.

De acordo com Araújo *et al.* (2018), apesar da odontoplastia não indicar alterações no tamanho nas partículas fecais dos animais, promoveu efeito significativo ($P<0,05$) sobre os coeficientes de digestibilidade de Matéria Seca (MS), Matéria Orgânica (MO), Proteína Bruta (PB), Fibra em Detergente Neutro (FDN) e Fibra em Detergente Ácido (FDA). De modo semelhante, Zwirglmaier *et al.* (2013) também observaram efeito significativo da correção dentária na digestibilidade aparente de Matéria Seca (MS), energia, Fibra Bruta (FB) e Extrato Não Nitrogenado (ENN).

A associação da análise do tamanho de partículas fecais e os resultados da composição química das amostras permitiria um estudo mais abrangente, tornando possível compreender a relação entre digestibilidade aparente e tamanho das partículas fecais. Tal abordagem contribuiria para um maior entendimento da influência da odontoplastia na eficiência mastigatória e digestiva de equinos.

A avaliação do Escore de Condição Corporal (ECC) associado ao ganho de peso constitui uma ferramenta prática, rotineira e acessível para estimar a eficácia de ingestão e digestão de nutrientes. O aumento do ECC reflete, de forma indireta, taxas satisfatórias de conversão alimentar em massa corporal.

# 6 CONCLUSÃO

A odontoplastia não promoveu redução significativa no tamanho de partículas fecais de maior dimensão (>4mm) no período de 15 dias após o procedimento, embora tenha resultado em diminuição significativa na fração 1-2 mm, após exclusão de possíveis outliers. É possível que o tempo de avaliação tenha sido insuficiente, considerando a necessidade de readaptação mastigatória após correção dentária.

Sugere-se que estudos futuros realizem avaliações em períodos mais longos, incluindo o monitoramento do peso e do escore de condição corporal, aliado às análises físicas e bromatológicas das fezes, para ampliar a compreensão dos efeitos da odontoplastia sobre a digestibilidade e a eficiência alimentar de equinos.

# 7. REFERÊNCIAS

ADRADOS, P. **Manual para la determininación de la edad del caballo**. Madrid: Luzán 5, 2005. ISBN 8479893419.

ARAÚJO, F.C.D.; CRUZ, M.G.; BALIEIRO, J.C.C.; MENEZES, M.L. MOREIRA, C.G.; GIUNCO, C.; CORREA, G.F.; BRANDI R.A. Effect of odontoplasty on apparent digestibility and consumption time of diet for equines. **Arquivo Brasileiro de Medicina Veterinária e Zootecnia**, v. 70, n.1, p. 29-36, 2018. DOI: https://doi.org/10.1590/1678-4162-9844.

ALVES, G.E.S. Prefácio. In: Congresso Brasileiro de Cirurgia e Anestesiologia Veterinária (6., 2004, Indaiatuba, SP). **Mini-curso: Odontologia equina**. Indaiatuba: FAJ – Faculdade de Jaguariúna, 2004. p.5

BAKER, G.J.; EASLEY, L. (eds.). **Equine dentistry**. 2.ed. Oxford: Elsevier Saunders, 2005. 353 p. DOI: https://doi.org/10.1016/B0-7020-2724-3/X5001-4.

BORKENT, D.; DIXON, P. M. Equine peripheral and infundibular dental caries: a review and proposals for their investigation. **Equine Veterinary Education**, v. 29, p. 621-628, 2015. DOI: https://doi.org/10.1111/eve.12497.

CINTRA, A.G. Avaliação dos nutrientes. In: CINTRA, A.G. (Org.). **Alimentação equina – nutrição, saúde e bem-estar**. 1.ed. Rio de Janeiro: Roca, 2023. p. 65-69.

CINTRA, A.G. Introdução. In: CINTRA, A.G. (Org.). **Alimentação equina – nutrição, saúde e bem-estar**. 1.ed. Rio de Janeiro: Roca, 2023. p. 1-3.

DIETRICH, L.O.; COSTA, A.S.; NÓBREGA, F.S.; MALSCHITZKY, E. Assessment of occlusal ridges in premolar teeth before and after dental treatment in equines. **Arquivo Brasileiro de Medicina Veterinária e Zootecnia**, Belo Horizonte, v.74, n.2, p. 225-233, 2022. DOI: https://doi.org/10.1590/1678-4162-12489.

DIXON P.M.; DU TOIT Dental anatomy. In: EASLEY, K.J.; DIXON, P.M.; SCHUMACHER, J.S. (Eds.) **Equine dentistry**, 3. ed., Londres: W.B. Saunders (Elsevier Limited), 2011, p. 51-76. DOI: https://doi.org/10.1016/B978-0-7020-2980-6.00005-2.

DIXON, P. M.; DACRE, I. A review of equine dental disorders. **The Veterinary Journal**, v. 169, 2. ed., pág. 165-187, 2004. DOI: https://doi.org/10.1016/j.tvjl.2004.03.022.

FERREIRA, R.C. Anatomia e fisiologia do sistema digestório de equinos. In: CINTRA, A.G. (Org.). **Alimentação equina – alimentação, saúde e bem-estar**. 1.ed. Rio de Janeiro: Roca, 2023, p. 4-38.

GOBBI, F. P.; LEMOS, G.B.; SANTOS, G.C.; VIANA, I.S.; MACHADO M.N.; GOMES, J.V.B.; DI FILIPPO P.A.; OLIVEIRA, T.S.; QUIRINO C.R. Effect of odontoplasty on intake, nutrient digestibility, and intake time of Tifton hay in ponies. **Journal of Equine Veterinary Science**, Philadelphia. v. 136, e105067, 2024. DOI: https://doi.org/10.1016/j.jevs.2024.105067.

GODOI, F.N.; ALMEIDA, F.Q.; SALIBA, E.O.S.; VENTURA, H.T.; FRANÇA, A.B.; RODRIGUES, L.M. Consumo, cinética digestiva e digestibilidade de nutrientes em equinos atletas alimentados com dietas contendo óleo de soja. **Revista Brasileira de Zootecnia**. v. 38. n.10. p.1928-1937, 2009. DOI: https://doi.org/10.1590/S1516-35982009001000011.

HILLEBRANT, R.S.; DITTRICH, J.R. Anatomia e fisiologia do aparelho digestório de equinos aplicadas ao manejo alimentar. **Revista Acadêmica de Ciência Equina**, Paraná, v.1, n.1, p.16-22, 2015.

HONORATO, J.; SILVA, D.M.; SANTOS, K.S.; VARÃO; K.B.T.A.; SOARES, L.S.; SILVA, R.B.; RODRIGUES, V.B. Avaliação das alterações dentárias e sua influência no bem-estar animal de equinos de tração e de uso militar na cidade de Imperatriz-MA. **Revista Práticas em Extensão**, São Luís, v.07, nº 01, e-7315802, 2023. DOI: https://doi.org/10.6084/m9.figshare.24135312.v1.

IBGE (INSTITUTO BRASILEIRO DE GEOGRAFIA E ESTATÍSTICA). Rebanho de equinos (cavalos). Disponível em: https://www.ibge.gov.br/explica/producao-agropecuaria/equinos/br. Acesso em: 07 jul. 2025.

KLUGH, D.O. (ed.). **Principles of equine dentistry**. 1. ed. London: Manson Publishing, 2010. DOI: http://dx.doi.org/10.1201/b15198-4

KÖNIG, H. E.; LIEBICH, Hans-Georg. **Anatomia dos animais domésticos: texto e atlas colorido**. 7. ed. Porto Alegre: ArtMed, 2021. pág.3. ISBN 978-65-5882-022-2

KOSTOLOWICZ, M. **Cavidade oral equina: aspectos clínicos para a saúde animal**. 2. Ed. Caxias do Sul, RS: Educz, 2021. e-book. Disponível em: https://repositorio.ucs.br/11338/9501. Acesso em: 03 jul. 2025.

LEME, D.P.; PARSEKIAN, A.B.H.; KANAAN, V.; HÖTZEL, M.J. Management, health, and abnormal behaviors of horses: A survey in small equestrian centers in Brazil. **Journal of Veterinary Behavior**, Amsterdam, v.9, p.114-118, 2014.

MARTINEZ, K.G. Anatomía y fisiología del sistema digestivo del equino. **Zootecnia y Veterinaria es mi Pasión,** 2018. Disponível em: https://zoovetesmipasion.com/caballos/alimentacion-del-caballo/anatomia-y-fisiologia-del-sistema-digestivo-del-equino. Acesso em: 03 jul. 2025.

MARTINS, M.C.; PIMENTEL, A. H.; BOLIGON, A.A.. Avaliação das Condições de Manejo e Bem-estar Animal de Equinos Estabulados. *In:* 7º SEMANA INTEGRADA UFPEL, 2021, Pelotas, RS.. **XXIII ENPÓS - Encontro de pós graduação** [...]. Pelotas, RS.: UFPEL- Universidade Federal de Pelotas, 2021. Disponível em: https://cti.ufpel.edu.br/siepe/arquivos/2021/CA_02756.pdf. Acesso em: 3 jul. 2025.

MARTUZZI, F.; DANESE, T.; SIMONI, M.; VALLE, E; RIGHI, F. Faecal particle size distribution in relation to forage type and digestibility in horses: preliminary results. **Italian Journal of Animal Science**, v. 23, n.1, p. 1146-1152, 2024. DOI: https://doi.org/10.1080/1828051X.2024.2387924.

MORAES FILHO, L.A.J.; FELTRE, K.; DIETRICH, L.O.; BIANCONI, C.; GOBESSO, A.A.O. Odontoplastia e seu efeito na nutrição de equinos. **Archives of Veterinary Science**, *[S. l.]*, v. 24, n. 2, 2019. DOI: https://doi.org/10.5380/avs.v24i2.60343.

NASCIMENTO, A.J.S.; JÚNIOR, G.N. A cultura equina e sua evolução. **Revista TL**, Botucatu, v.12, n.3, p. 37-48, 2021. Disponível em: http://revista.fatecbt.edu.br/index.php/tl/article/view/788. Acesso em: 3 jul. 2025.

PAIVA NETO, A.O.; LEITE, C.T.; DUARTE, C.A.; DIAS, D.P.M.; DÖWICH, G.; QUEIROZ NETO, A.; LACERDA NETO, J.C. Biomechanical analysis of the masticatory movement before and after adjusting dental occlusion in equine. **Arquivo Brasileiro de Medicina Veterinária e Zootecnia**, v.70, n.1, p.6-12, 2018. DOI: https://doi.org/10.1590/1678-4162-9491.

PENCE, P. Dental anatomy. In: PENCE, P. (ed.). **Equine dentistry: a pratical guide**. 1.ed. Philadelphia: Lippincott Willians & Wilkins, 2002 p. 1-24; ISBN 0683304038

PIMENTEL, L.F.R.O. Fisiologia da mastigação: influência na gastroenterologia e na digestibilidade de equinos. In: CINTRA, A.G. (Org.). **Alimentação equina – alimentação, saúde e bem-estar**. 1.ed. Rio de Janeiro: Roca, 2023, p. 4-38.

Pombo, G.V.; Pereira, Y.S.; Mazzo, H.C.; Moraes Filho, L.A.J.; Gobesso, A.A.O. **Odontoplastia e seu efeito na nutrição de equinos**. Novos desafios da pesquisa em nutrição e produção animal. Tradução. Pirassununga: Editora 5D, 2016. Disponível em: http://posvnp.org/novo/wp-content/uploads/2016/11/x-simposio-vnp-pos-graduacao-livro-2016.pdf. Acesso em: 14 jul. 2025.

RIBEIRO, N. L. **Cavalos e Jumentos do Brasil**: Raças e Ecótipos. Campina Grande, PB: Instituto Nacional do Semiárido, 2023.

RIZZO, D.A.; LUCAS, F.A.; BARROS, R.J.S. Prevalência e diagnóstico das principais afecções dentárias de equinos da mesorregião sul do Espírito Santo. **PUBVET, Londrina**, v.5, n.28, ed.175, art. 1183, 2011. DOI: https://doi.org/10.22256/pubvet.v5n28.1183.

SANTOS, J. P. V.; SEKIME, V. M.; MURARO, L. S.; TOMA, H. S.; SANTOS, M. D.; PINHO NETO, A. C.; CARVALHO, M. B.; CARVALHO, A. M. Efeito do tratamento odontológico preventivo sobre o peso corpóreo e a condição corporal de éguas. **Medicina Veterinária**, *[S. l.]*, v. 15, n. 4, p. 318–323, 2021. DOI: 10.26605/medvet-v15n4-3458.

SILVA, A.T.M. **Hipologia: guia para o estudo do cavalo**. 1 ed. Lisboa: Lidel, 2009. p.115-122. 344 p. ISBN 9789727576012.

SILVA, M.F.; G., T.; DIAS, A.S.; MARQUES, J.A.; JORGE L.M.; FAÍSCA, J.C.; PIRES G.A.; CALDEIRA, R.M. Estimativa da idade dos equinos através do exame dentário. **Revista Portuguesa de Ciências Veterinárias**, Lisboa, v.98, n.547, p. 103-110, 2003. Disponível em: https://spcv.pt/wp-content/uploads/2023/06/Vol98-n547.pdf. Acesso em: 20 ago.2025.

STRAIOTTO, K.A.; SILVA, L. S.; RIBEIRO, M. G. Odontologia equina – aspectos importantes**. Enciclopédia Biosfera**, Goiânia, v.15, n.27, p. 171-181, 2018. ISSN 2317-2606

TRIGUEIRO, P. H. C.; URBANO, E.; LIMA, S. M.; COSTA, Í. C. C.. Alterações morfodentárias que influenciam a saúde dos equinos. **Revista Verde**, Mossoró, v. 5, n. 4, p. 01-10, 2010. ISSN 1981-8203

VAN SOEST, P.J. **Nutritional ecology of the ruminant.** 2. ed. Ithaca: Cornell University Press, 1994. DOI: https://doi.org/10.7591/9781501732355.

VOGT, R. B.. Síntese do sistema digestivo, comportamento alimentar exigência nutricionais de equinos. In: CANGIANO, Helena Maria (Org.). **Open Science Research**, v. 5; São Paulo: Editora Científica Digital, 2022, p. 2012-220. DOI: https://dx.doi.org/10.37885/220709581

ZWIRGLMAIER, S.; REMLER, H.P.; SENCKENBERG, E.; FRITZ, J., STELZER, P.; KIENZLE, E. Effect of dental correction on voluntary hay intake, apparent digestibility of feed and faecal particle size in horse. **Journal of animal physiology and animal nutrition,** v. 97, n.1, p. 72-79, 2013. DOI: https://doi.org/10.1111/j.1439-0396.2011.01244.x